

# 症例3

# 症例

【患者】 70歳代 男性

【主訴】 なし

【現病歴】

自覚症状なく、前医にてWBC 80000(/ $\mu$ L)認めため、精査目的に当院血液内科紹介。

【既往歴】

なし。約2ヶ月前の健康診断では異常なし。

# 血液検査データ

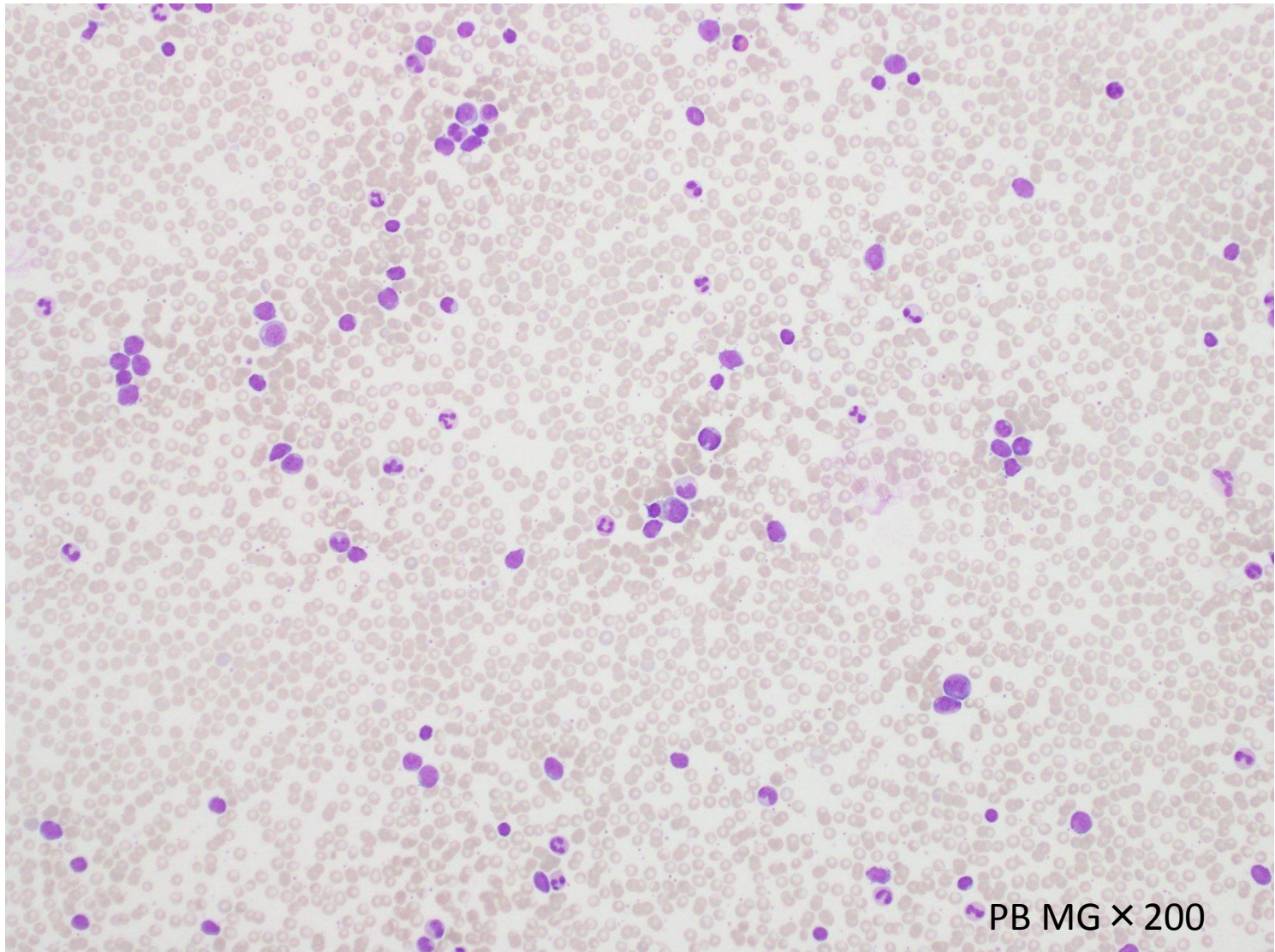
## 血液検査

WBC	81.52	$\times 10^3/\mu\text{L}$
RBC	5.18	$\times 10^6/\mu\text{L}$
Hb	14.8	g/dL
Ht	42.3	%
MCV	81.7	fL
MCH	28.6	pg
MCHC	35.0	g/dL
PLT	474	$\times 10^6/\mu\text{L}$
Ret(%)	2.43	%

## 生化学検査

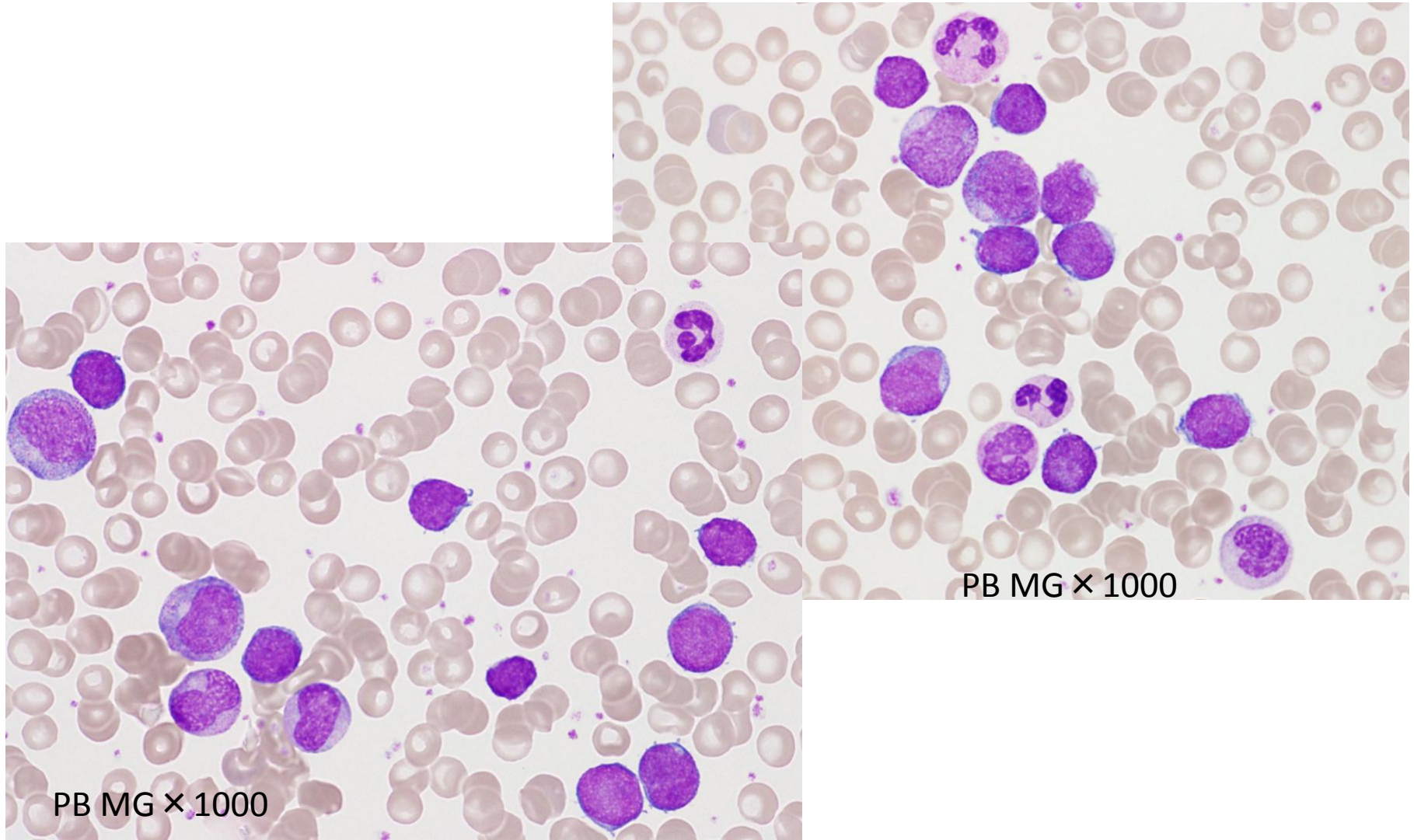
TP	6.9	g/dL	Ca	9.2	mg/dL
ALB	4.2	g/dL	BUN	16	mg/dL
T-Bil	0.9	mg/dL	CRE	0.74	mg/dL
AST	36	U/L	UA	8.1	mg/dL
ALT	23	U/L	CRP	0.38	mg/dL
ALP(JSCC)	195	U/L			
LD(JSCC)	1344	U/L			
$\Gamma$ -GT	30	U/L			

# 末梢血液像

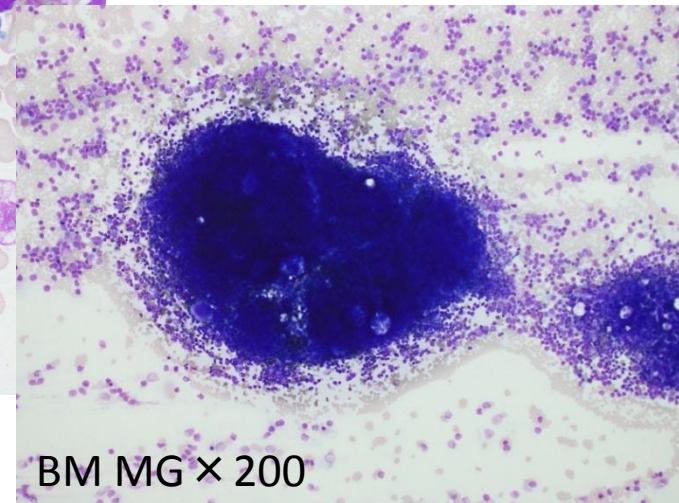
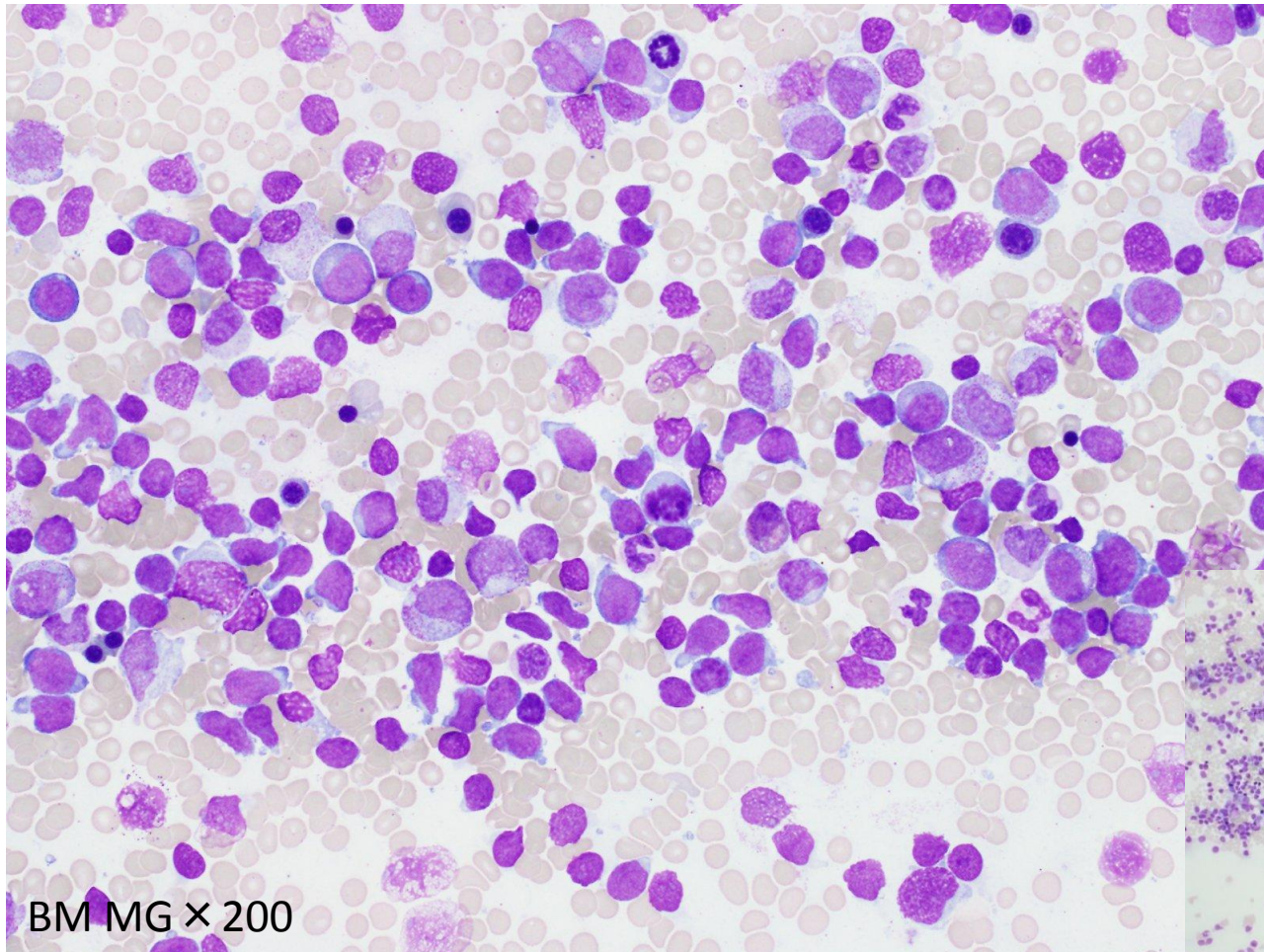


PB MG × 200

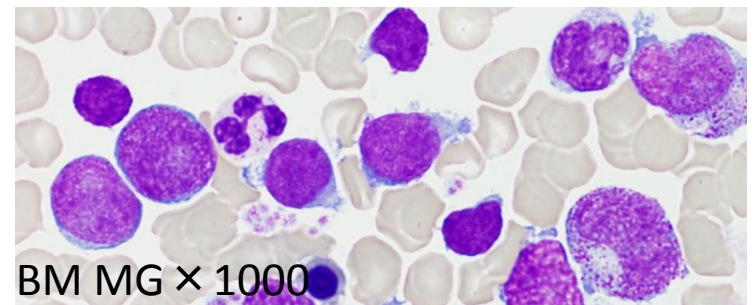
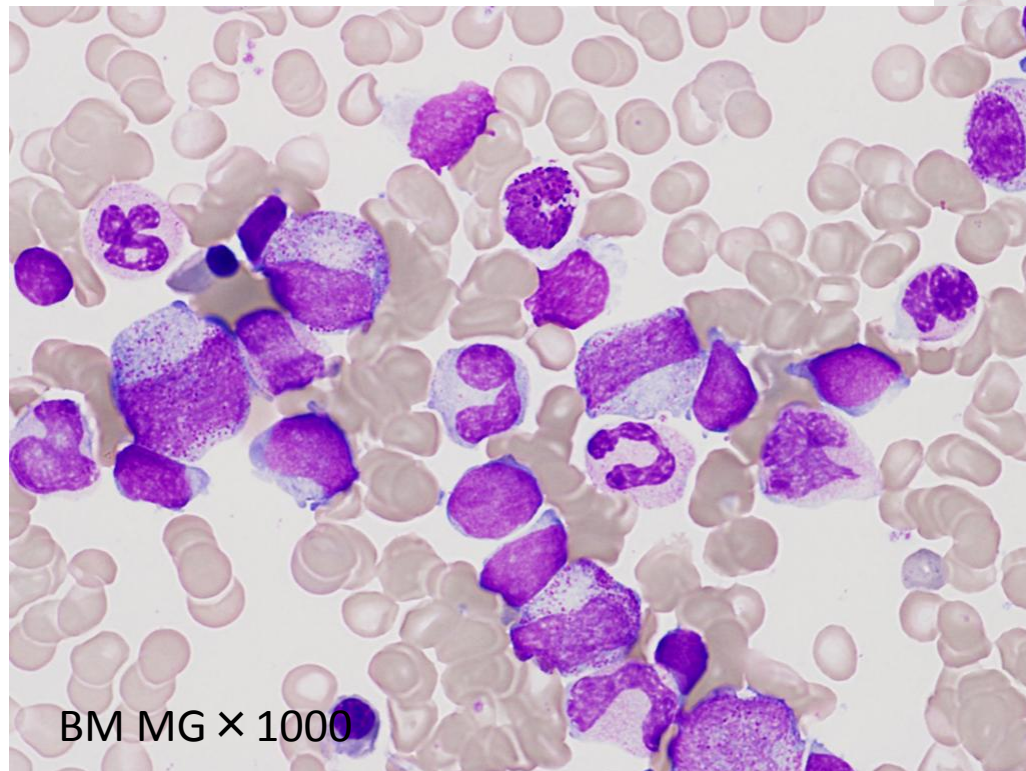
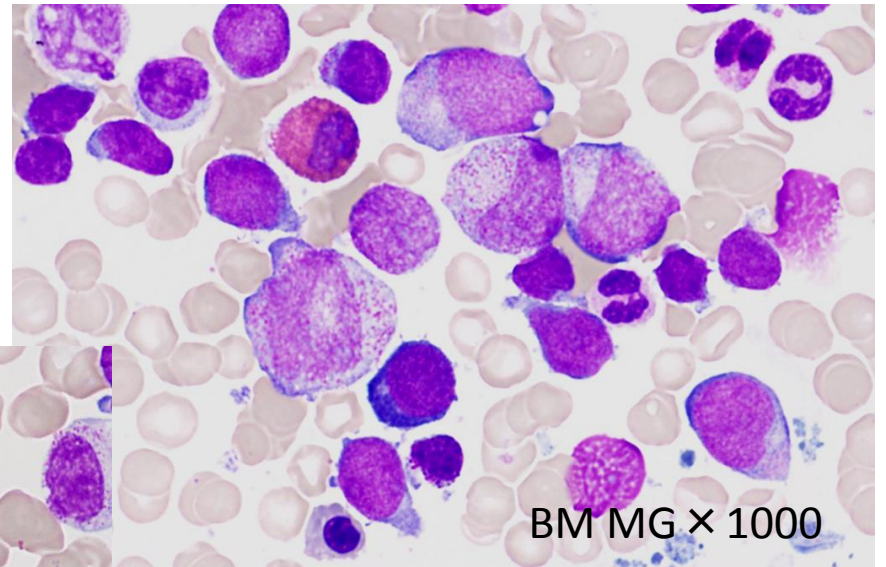
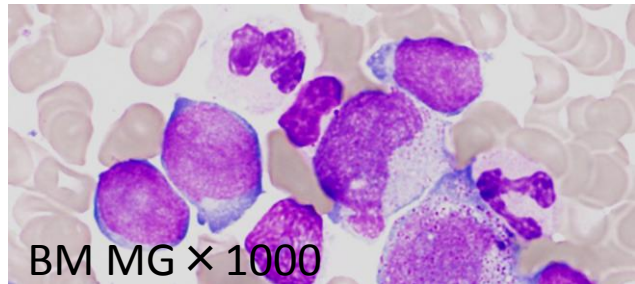
# 末梢血液像



# 骨髓



# 骨髓



# 骨髓

