

熊本県臨床検査技師会
第3回臨床血液部門研修会 症例検討会

症例2

荒尾市民病院 診療技術部 検査科
高野 愛

症例

【患者】 80歳代 女性

【主訴】 めまい 食欲不振 出血斑

【既往歴】 高血圧 糖尿病 特発性血小板減少性紫斑病(ITP)

【現症】 特発性血小板減少性紫斑病(ITP)で経過観察中。
定期外来の血液検査にて、白血球増加と赤血球および
血小板減少が認められ、精査加療目的で入院。

血液検査データ(血液・凝固)

【血液検査】

WBC	28.63	$\times 10^3 / \mu\text{L}$	機械分類	不能	%
RBC	2.18	$\times 10^6 / \mu\text{L}$	目視Myelo	2	%
Hb	9.5	g/dL	目視Stab	1	%
Hct	27.7	%	目視Seg	19	%
MCV	98.6	fL	目視Eosino	0	%
MCH	33.8	pg	目視Baso	0	%
MCHC	34.3	g/dL	目視Mono	15	%
PLT	39	$\times 10^3 / \mu\text{L}$	目視Lympho	23	%
Ret	6.8	%	目視Aty-Lym	1	%
			目視Other	39	%

【凝固検査】

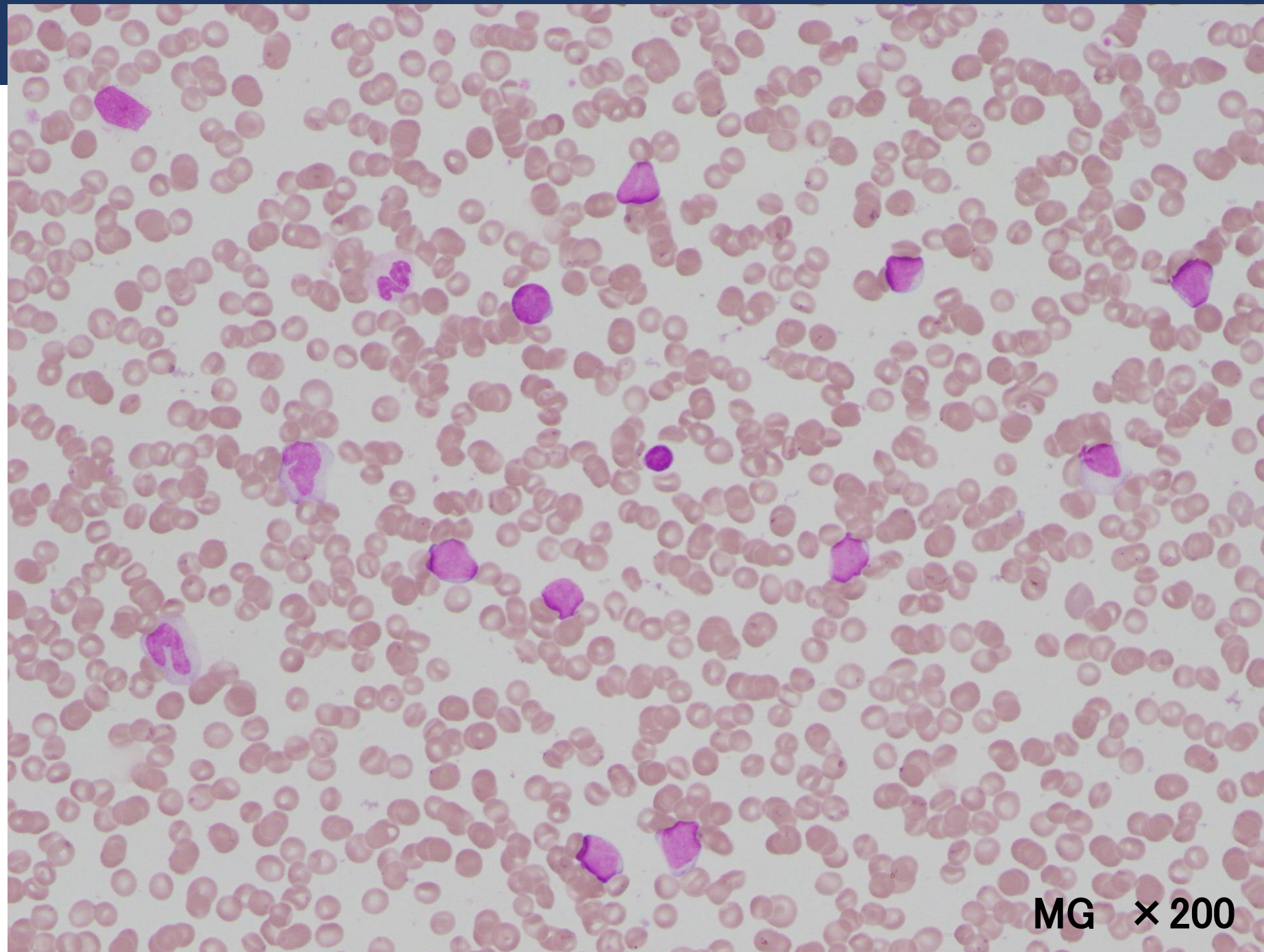
PT(秒)	12.1	sec
PT(INR)	1.03	
APTT	23.0	sec
Fib	315	mg/dL
FDP	10.9	$\mu\text{g/mL}$
DD	7.1	$\mu\text{g/mL}$
AT3	104.8	%

血液検査データ (生化学)

【生化学検査】

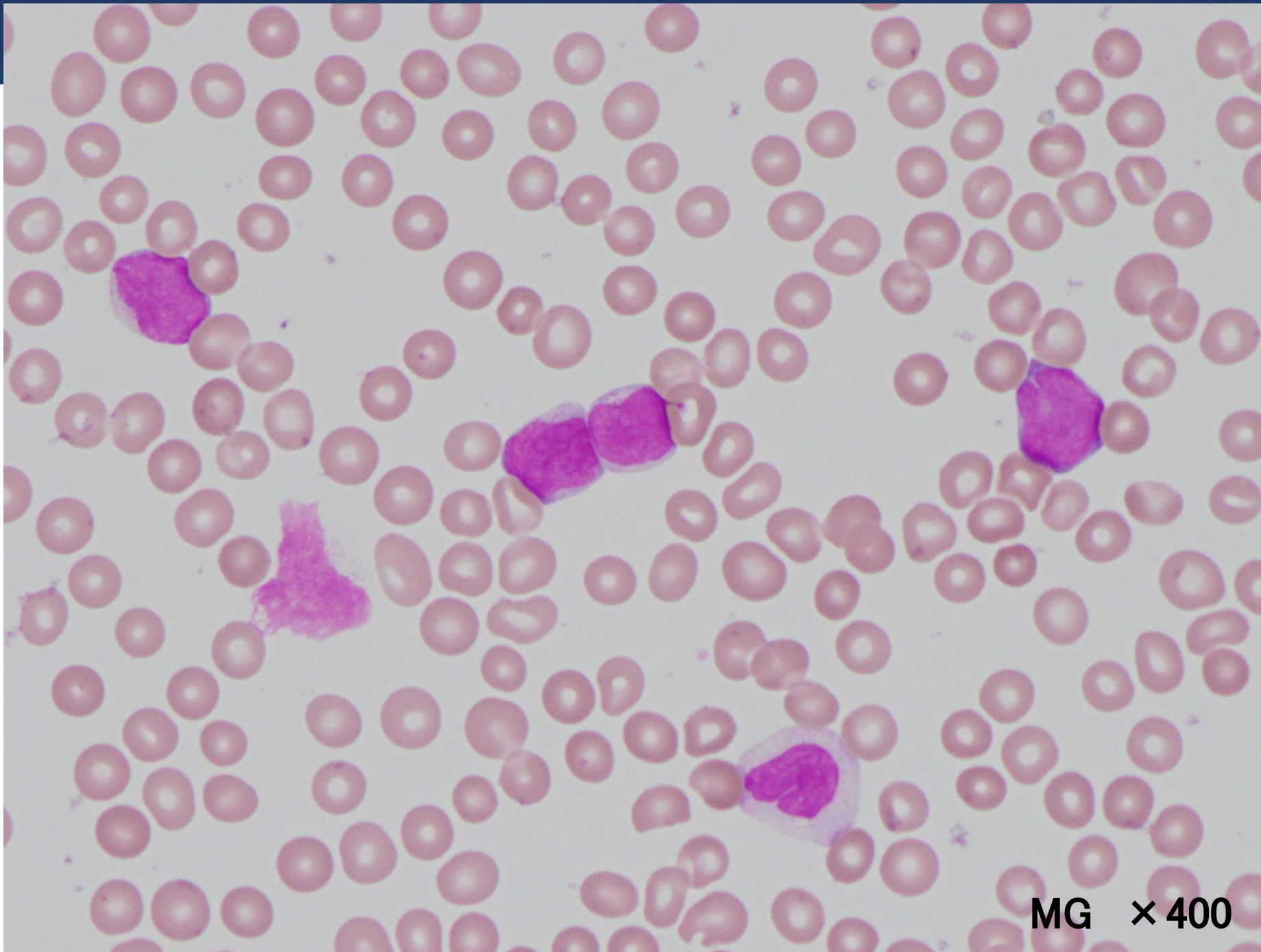
TP	6.6	g/dL	Na	144	mEq/L
ALB	3.8	g/dL	K	4.1	mEq/L
T-Bil	0.7	mg/dL	Cl	107	mEq/L
D-Bil	0.2	mg/dL	Fe	215	μ g/dL
AST	22	U/L	フェリチン	未測定	ng/mL
ALT	17	U/L	CRP	0.01	mg/dL
ALP-JSCC	243	U/L	Glu	120	mg/dL
LD-JSCC	420	U/L	HbA1c	7.1	
γ -GT	18	U/L			
UN	20.8	mg/dL			
Cre	0.90	mg/dL			
UA	7.9	mg/dL			

末梢血液像



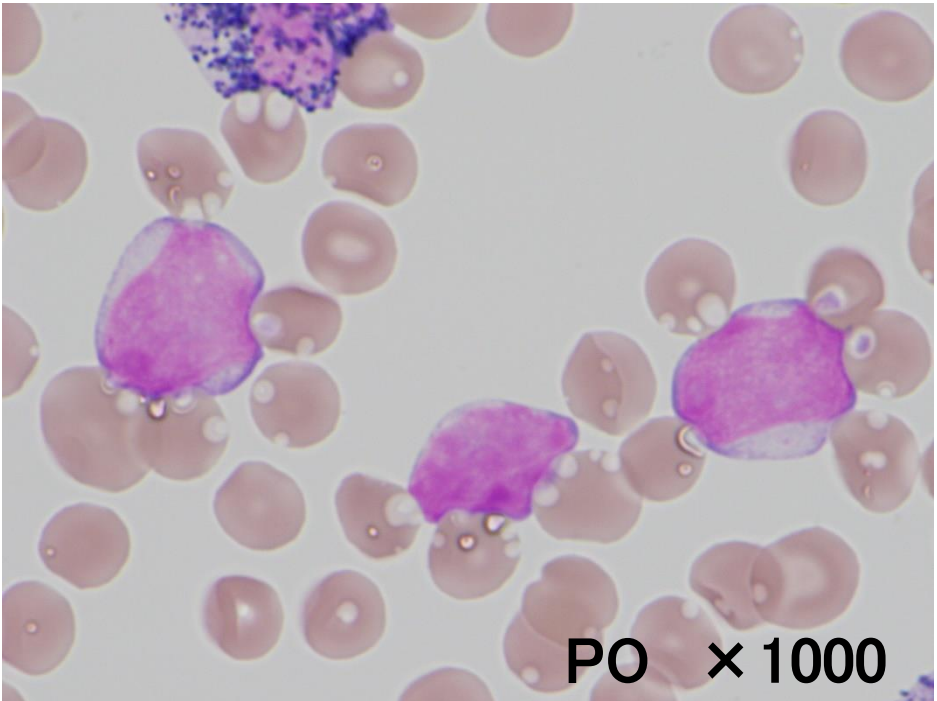
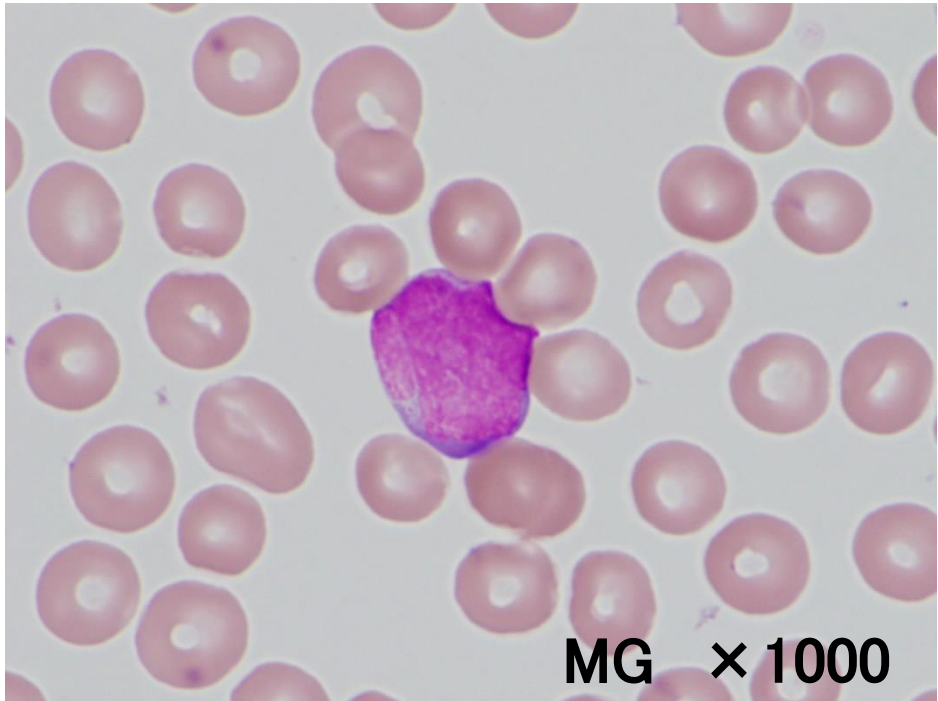
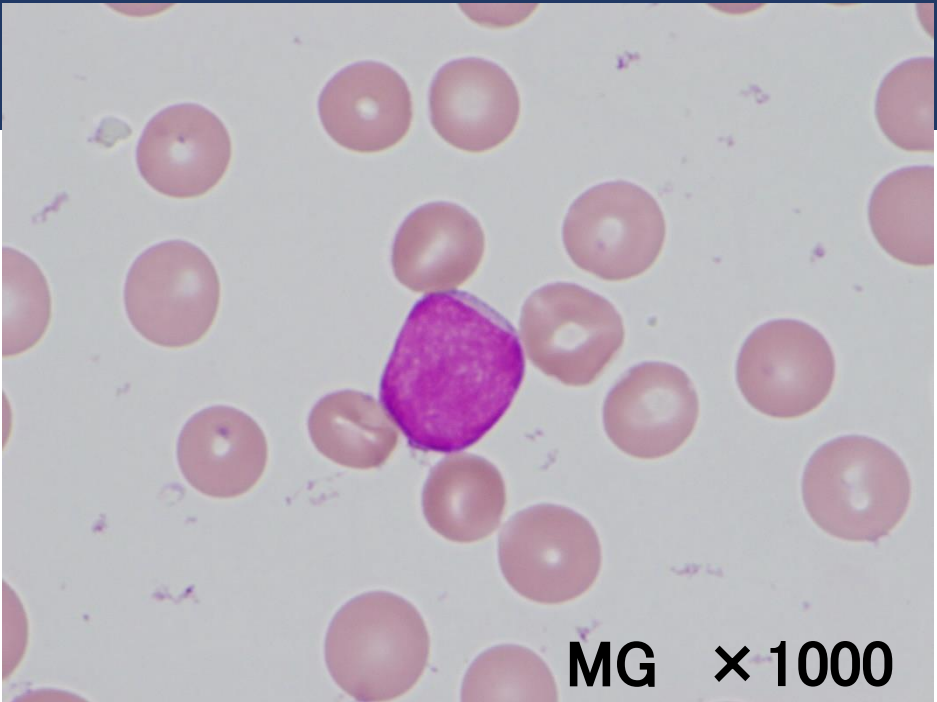
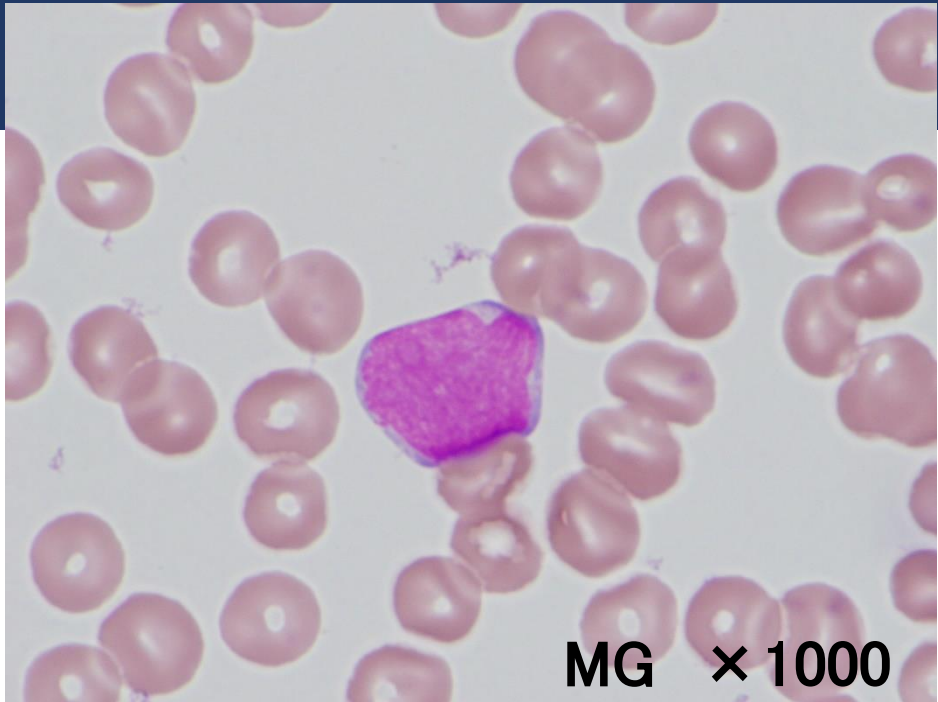MG × 200

末梢血液像

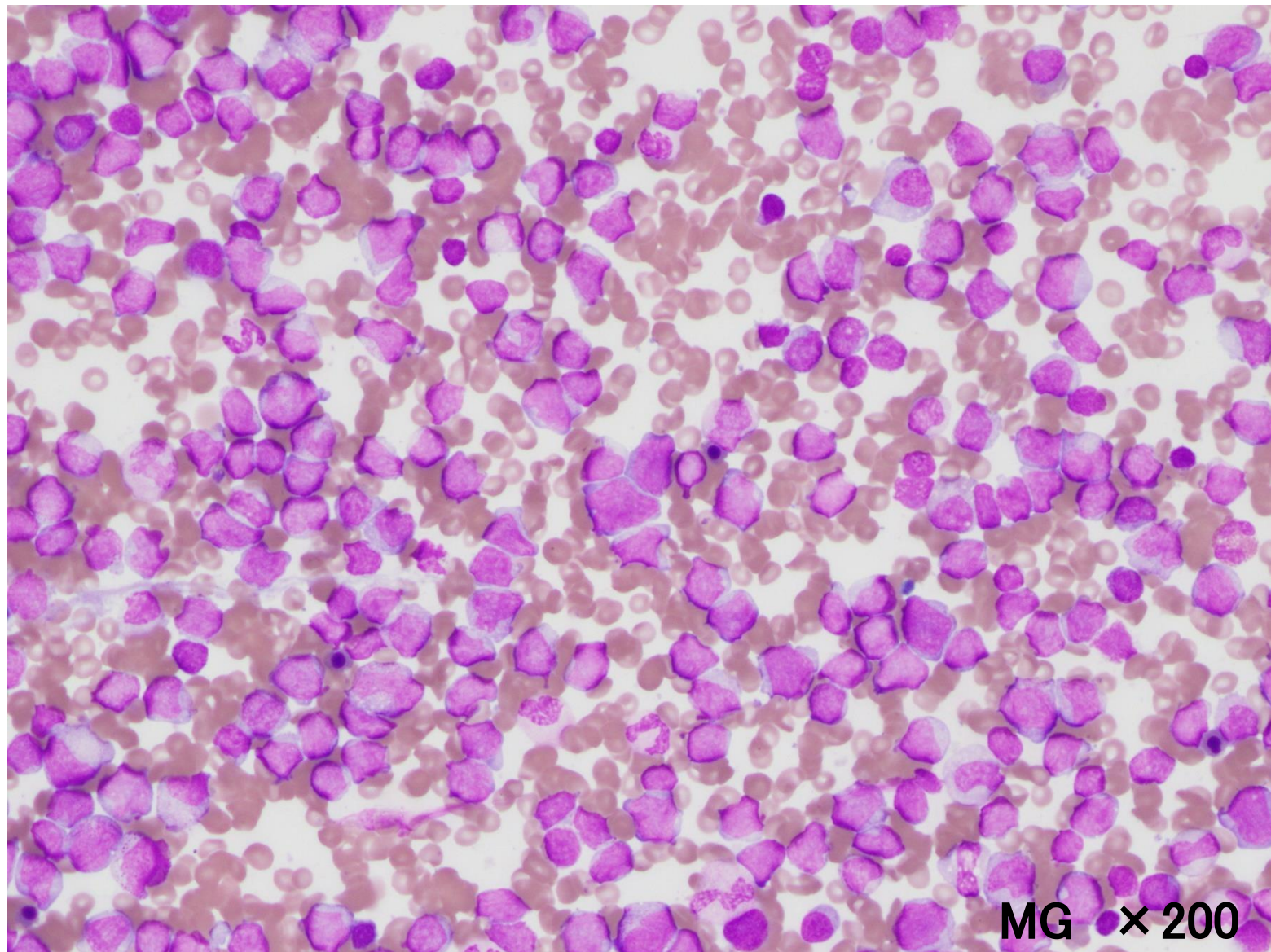
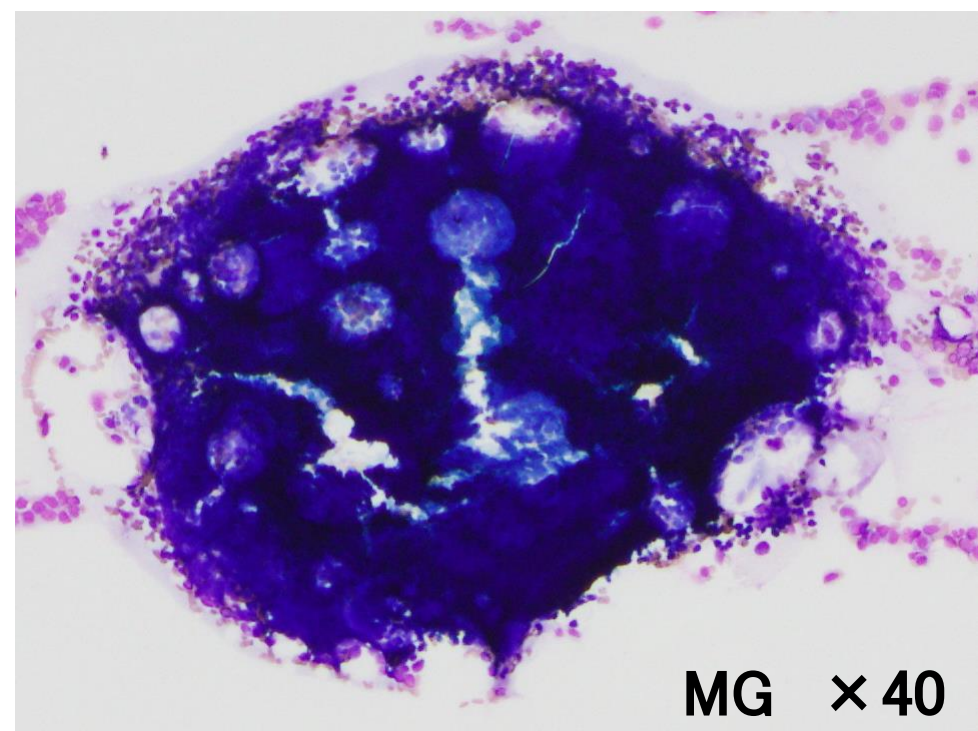


MG × 400

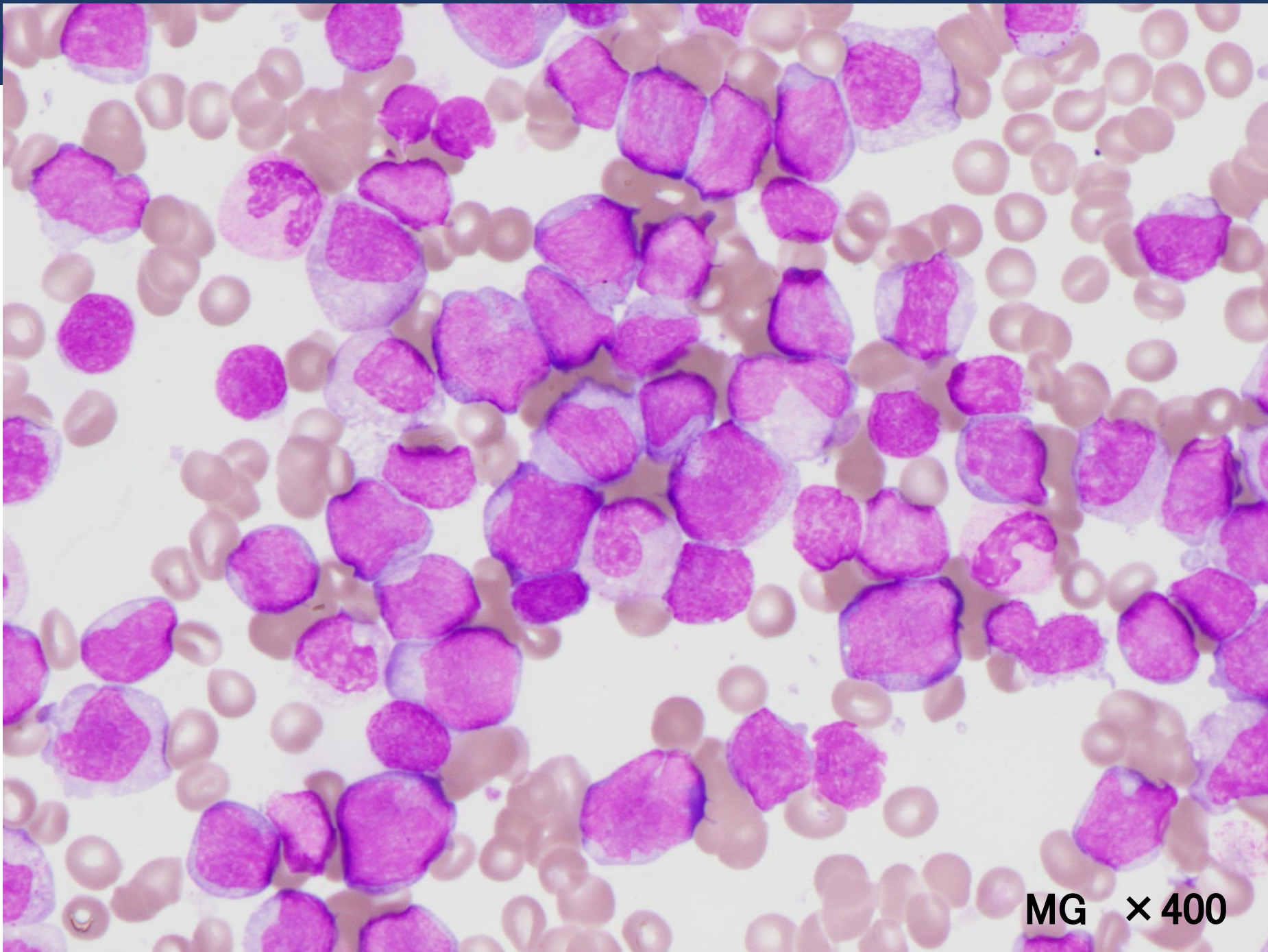
末梢血液像



骨髓像



骨髓像



MG × 400

骨髓像

