

## 症例3

# 症例

【患者】 20歳代 男性

【主訴】 微熱、咳、黄色痰、倦怠感、盗汗

【現病歴】

約2週間前より感冒様症状あり、近医受診。

症状が治まらず、再受診時の血液検査にて白血球  
増多を指摘され、当院血液内科紹介受診となった。

【既往歴】

特になし

【身体所見】

表在リンパ節腫脹なし、肺音・心音異常なし  
脾臓1横指触知

# 血液検査データ

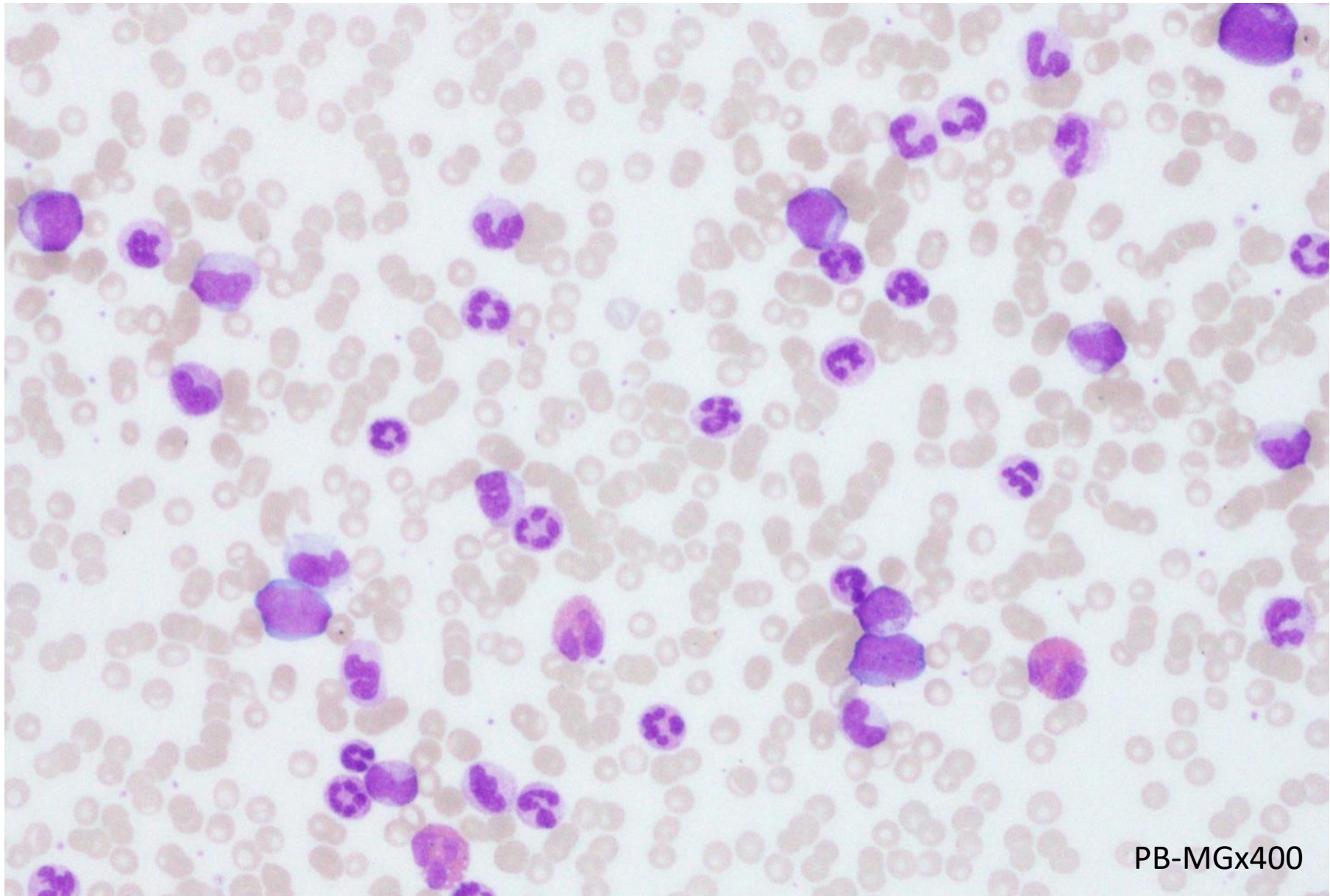
## 血液検査

WBC	128,370	/ $\mu$ L
RBC	405	$\times 10^4$ / $\mu$ L
Hb	12.6	g/dL
Ht	37.2	%
MCV	91.9	fL
MCH	31.1	pg
MCHC	33.9	%
PLT	15.7	$\times 10^4$ / $\mu$ L
Ret	1.3	%

## 生化学検査

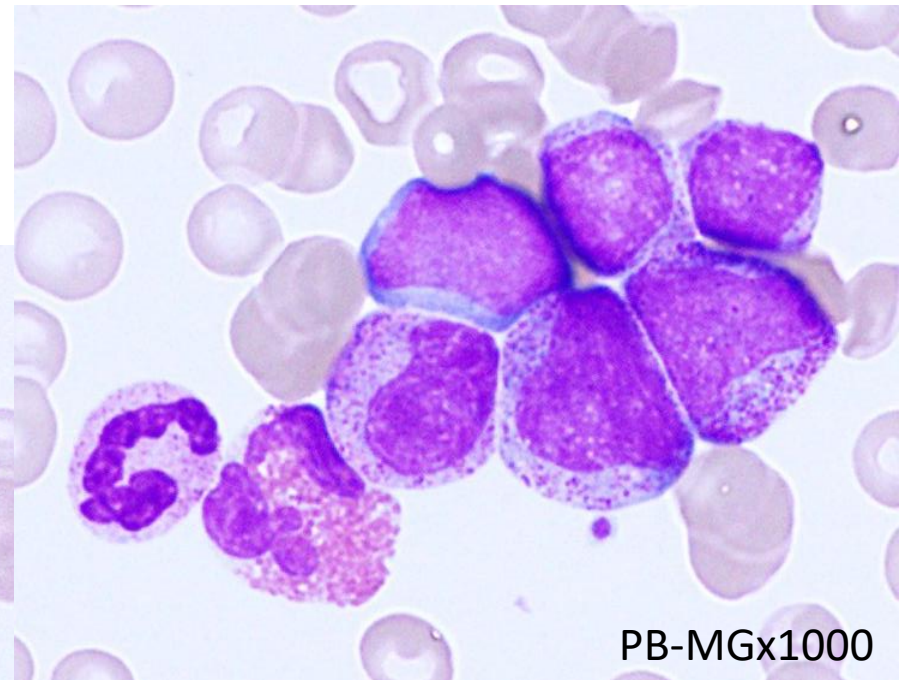
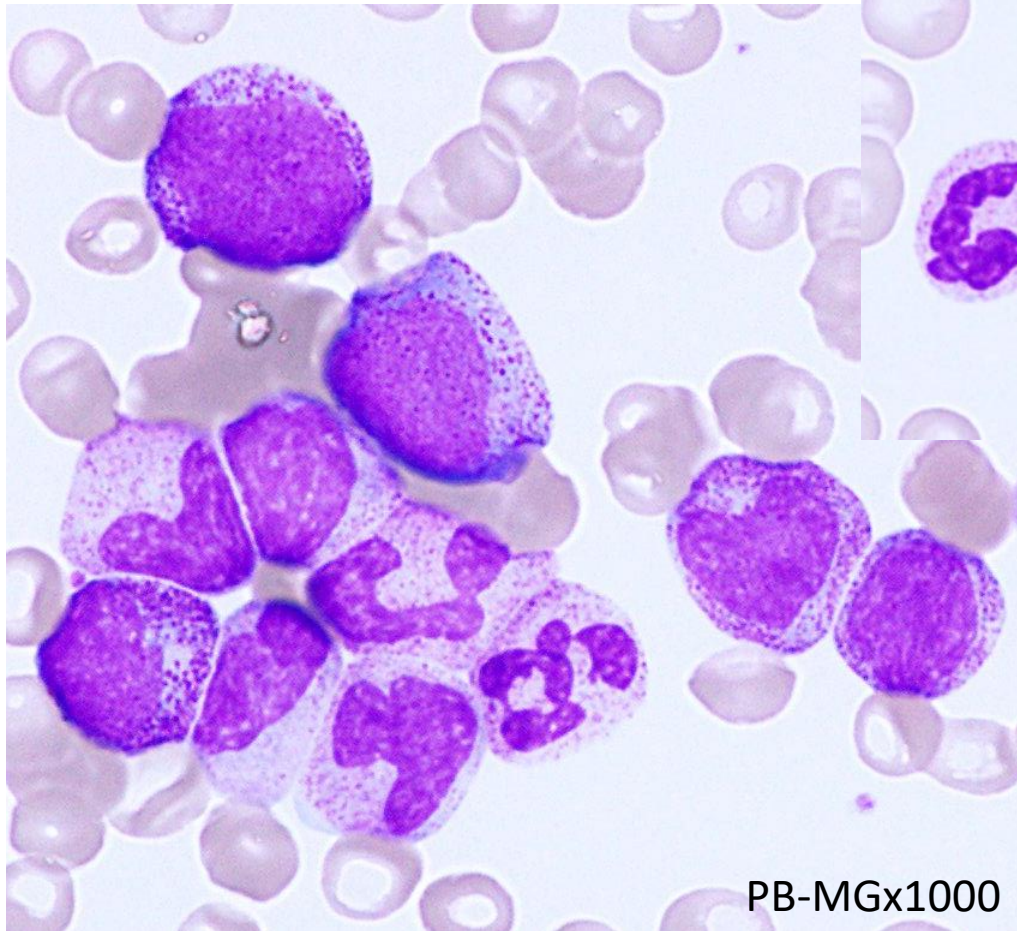
TP	6.9	g/dL	BUN	10	mg/dL
ALB	4.1	g/dL	CRE	0.96	mg/dL
T-bil	0.9	mg/dL	UA	6.3	mg/dL
AST	15	U/L	eGFR	81	
ALT	14	U/L	Ca	9.2	mg/dL
ALP	309	U/L	CRP	8.74	mg/dL
LD	652	U/L			
CHE	218	U/L			
CK	90	U/L			

# 末梢血



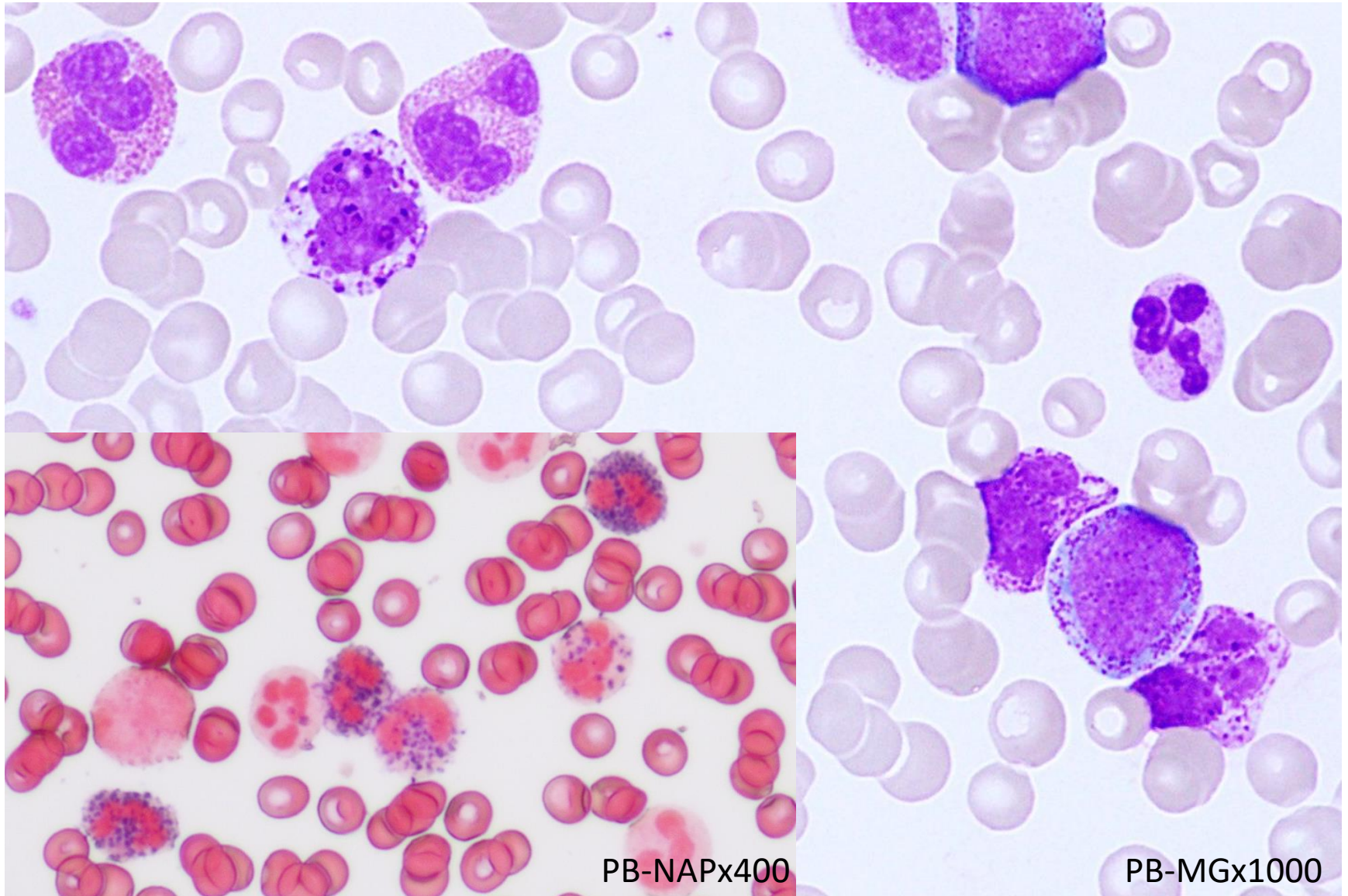
PB-MGx400

# 末梢血



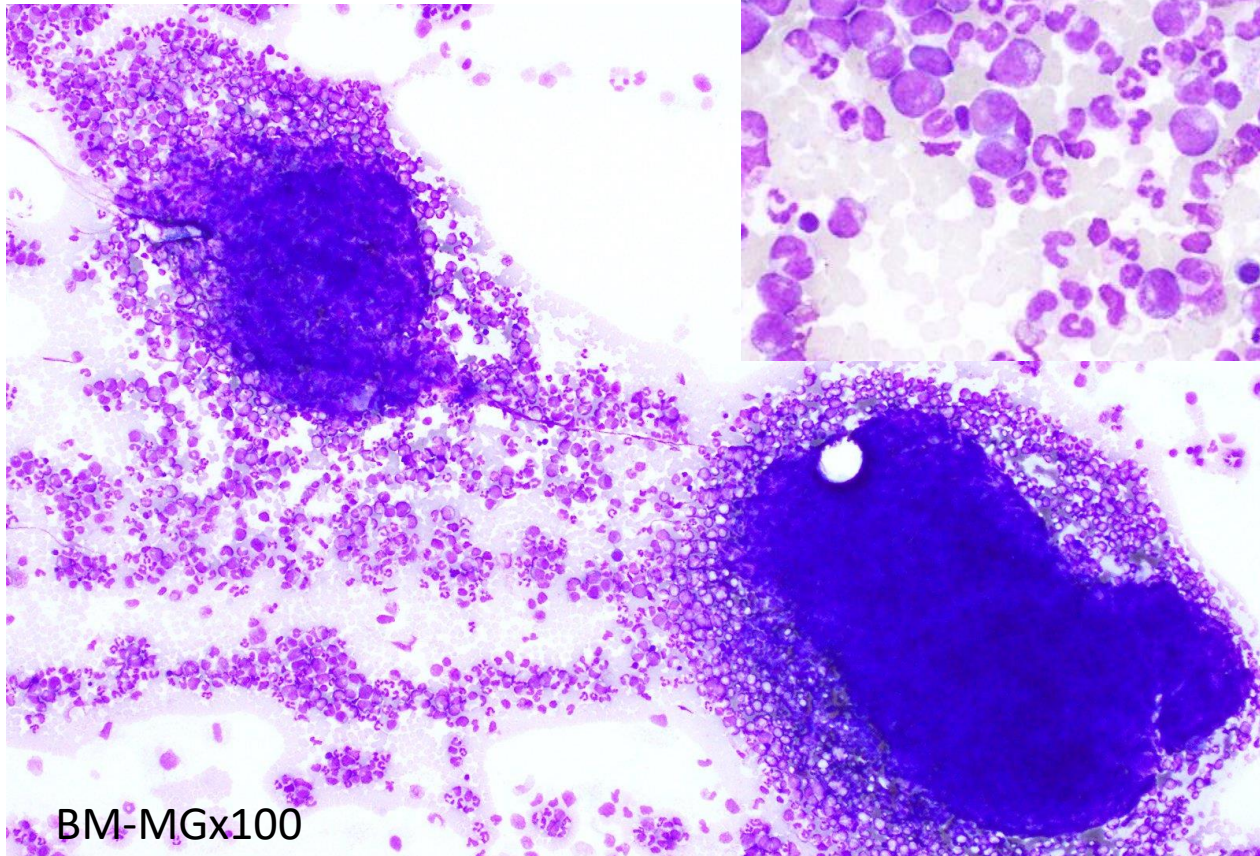
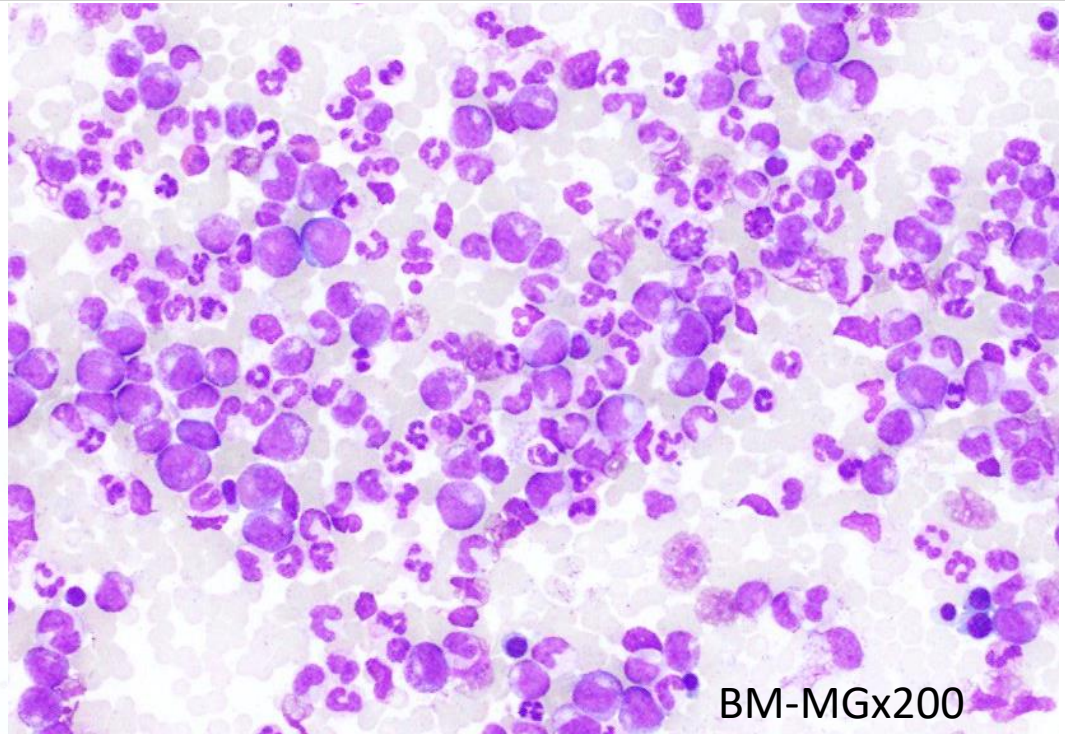


# 末梢血



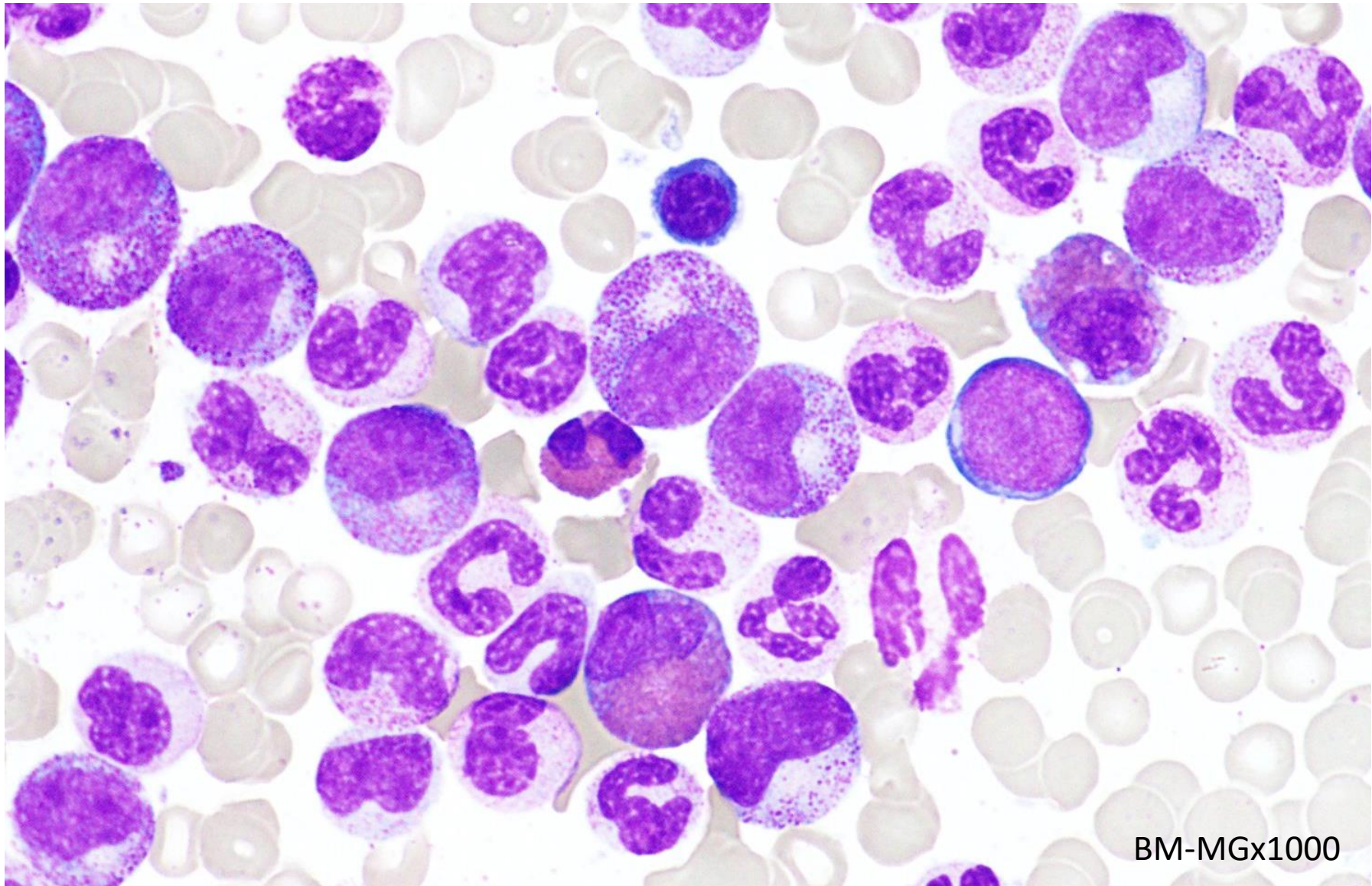


# 骨髓





# 骨髓





# 骨髓

