

症例

くまもと森都総合病院



【症例】 20歳 女性

【既往歴】 特記事項なし

【家族歴】 特記事項なし

【現病歴】

H26年11月24日に咽頭痛で前院耳鼻科を受診。
WBC数6万台と増加、末梢血液中にはMPO陽性の芽球様細胞を認め、精査・治療目的で当院へ紹介。



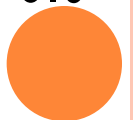
生化学検査

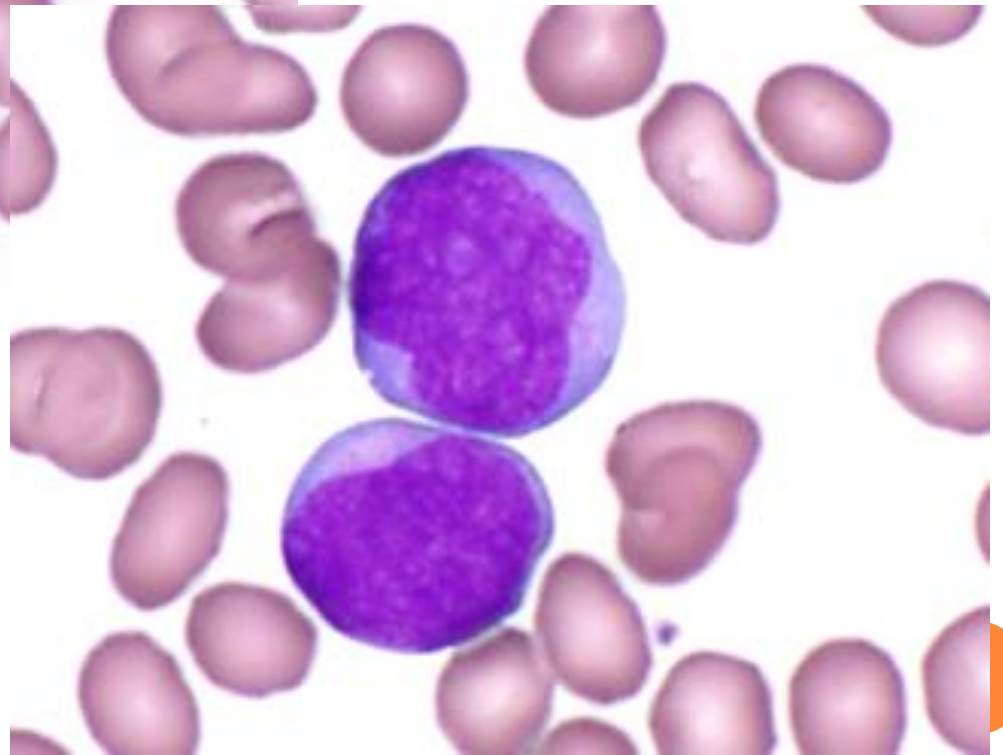
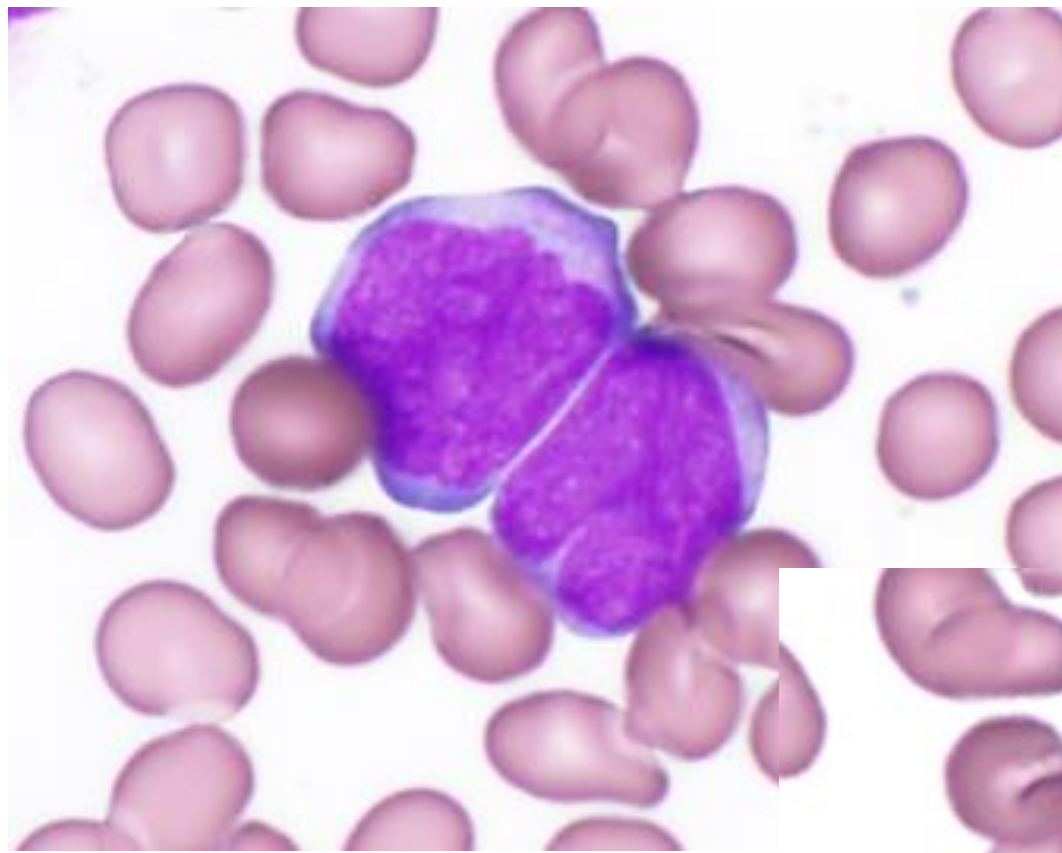
TP	7.2 g/dl	BUN	11.2 mg/dl
Alb	4.7 g/dl	Cre	0.89 mg/dl
T-Bil	0.8 mg/dl	UA	6 mg/dl
AST	19 U/L	Na	142 mEq/L
ALT	13 U/L	K	3.8 mEq/L
ALP	207 U/L	Cl	107 mEq/L
ChE	283 U/L	Ca	9.2 mEq/L
LDH	673 U/L	CRP	0.68 mg/dl
γ-GTP	23 U/L		



血液・凝固検査

WBC	707 × 10 ² /μ l	Baso	0.0 %	PT(%)	67.9
RBC	370 × 10 ⁴ /μ l	Eo	0.0 %	PT(INR)	1.17
Hb	11.4 g/dl	Blast	88.0 %	APTT(%)	67.7
Ht	32.6 %	Pro	1.0 %	APTT(sec)	35.1
MCV	88.1 fl	My	0.0 %	Fib(mg/dl)	446.2
MCH	30.8 pg	Met	0.0 %	AT-III(%)	99.3
MCHC	35.0 %	St	0.0 %	α 2-PI(%)	109.5
PLT	3.1 × 10 ⁴ /μ l	Seg	0.0 %	FDP(μ g/ml)	1.5
Ret	0.50 %	Lympho	6.0 %	D-D(μ g/ml)	0.9
		Mono	5.0 %		





末梢血

骨髓

