

症例 3

症例

症例：80歳代女性

主訴：胃もたれ，食欲不振

既往歴：関節リウマチ，末梢性めまい

現病歴：胃に違和感があり，内視鏡希望で前医受診。
採血結果にて白血球増多，血小板低下あり。
エコーで脾腫が認められたため，急性白血病
が疑われ当院紹介。

来院時検査所見

【生化学・免疫】

TP	6.5	g/dL
Alb	3.9	g/dL
T-Bil	0.6	mg/dL
BUN	23	mg/dL
UA	11.9	mg/dL
AST	130	IU/L
ALT	116	IU/L
LD	2157	IU/L
CRP	3.88	mg/dL

Na	141	mEq/L
K	4.1	mEq/L
Cl	106	mEq/L
IgG	1082	mg/dL
IgA	202	mg/dL
IgM	95	mg/dL
Ferritin	255	ng/mL
HTLV-1	(-)	

来院時検査所見

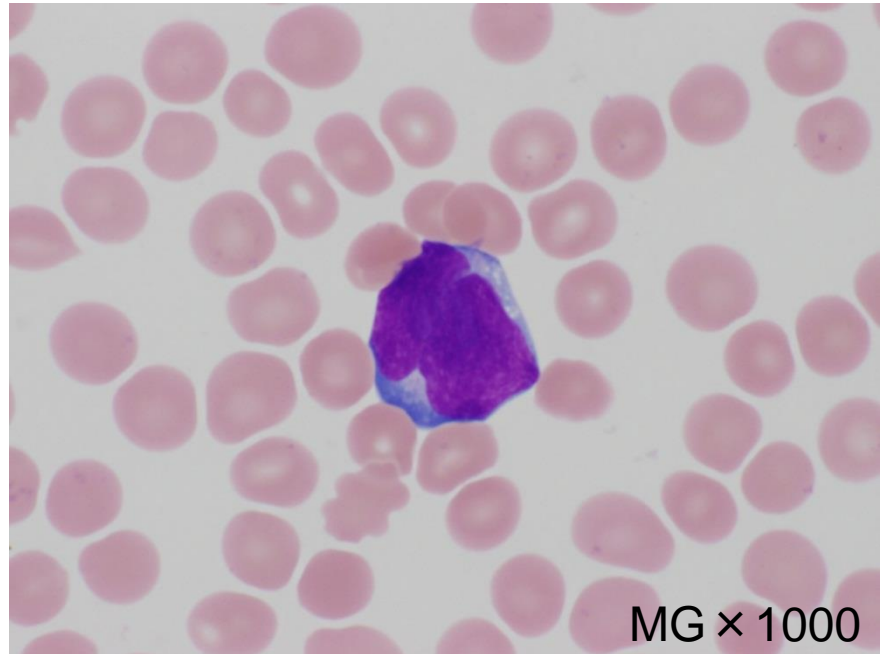
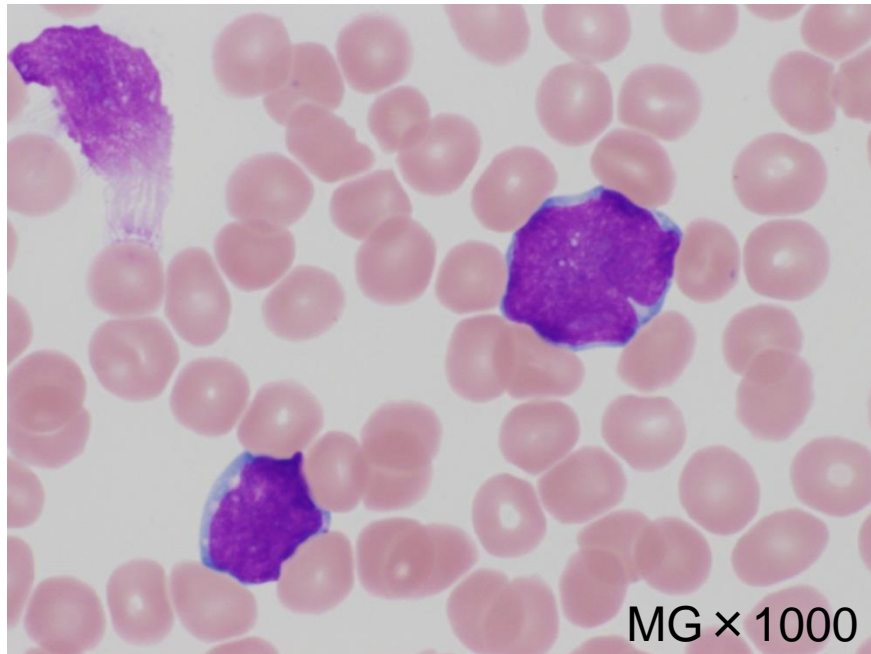
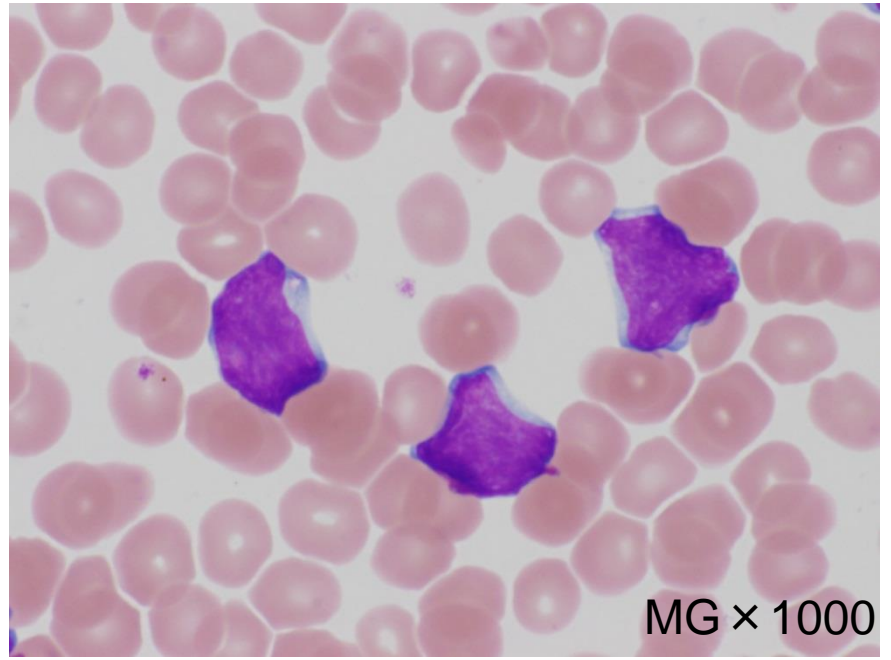
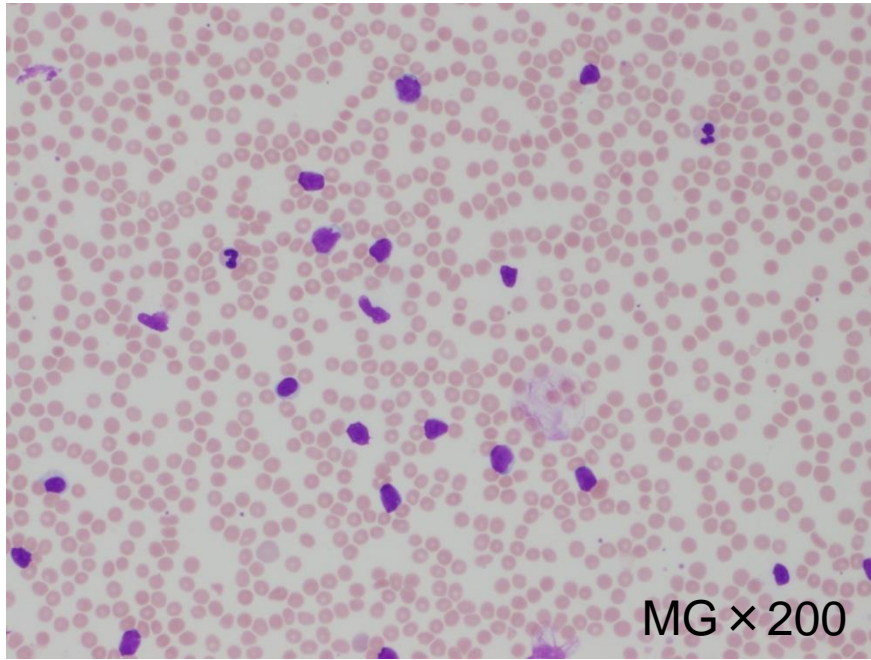
【ヘモグラム】

WBC	73.4	$\times 10^3/\mu\text{L}$
RBC	3.70	$\times 10^6/\mu\text{L}$
Hb	11.6	g/dL
Hct	33.3	%
MCV	90.0	fL
MCH	31.4	pg
MCHC	34.8	%
PLT	56	$\times 10^3/\mu\text{L}$

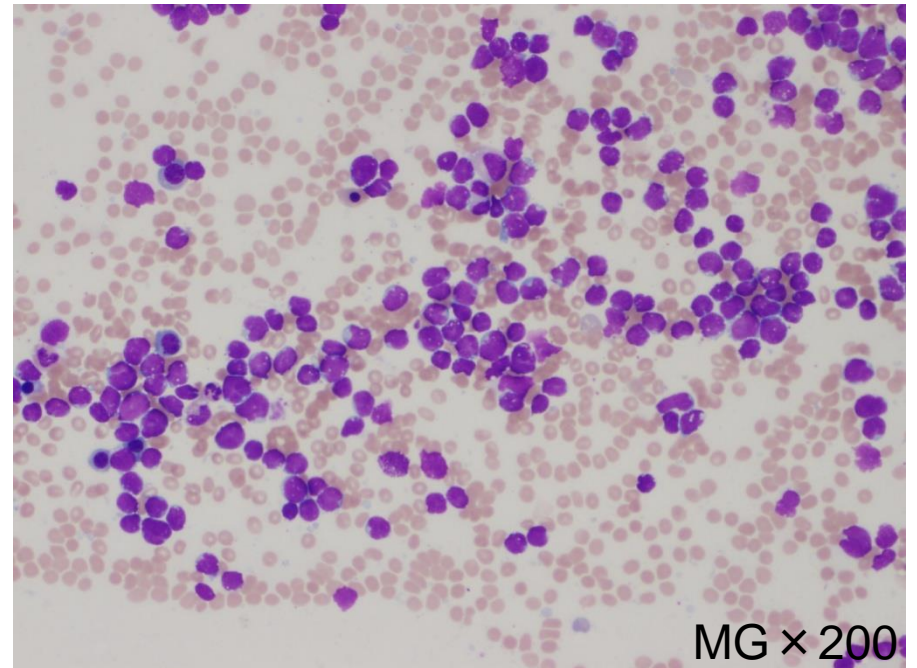
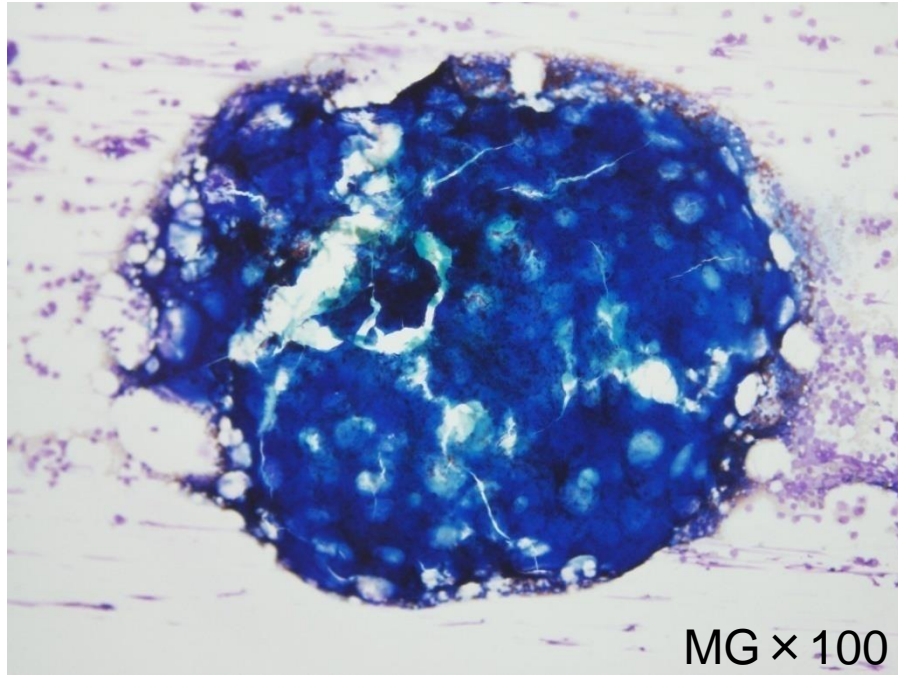
【凝固】

PT	12.5	sec
APTT	26.4	sec
Fbg	291.9	mg/dL
AT	86.0	%
PLG	78.6	%
FDP	5.7	$\mu\text{g}/\text{dL}$
DD	1.79	$\mu\text{g}/\text{dL}$

末梢血液像



骨髓像



骨髓像

