

症例1

熊本中央病院

吉野 美香

症例1 : ○代 男性

主訴 : 倦怠感・腹痛・背部痛

現病歴 : ○月○日、咽頭痛・強い倦怠感を自覚し、微熱・腹痛・背部痛を訴えた。

翌日も症状が持続するため近医受診。

血小板4.4万と減少しており、腎機能障害も認められたため当院受診となる。

入院時現症 : 嘔吐・下痢なし

頸部リンパ節触知せず

検査所見

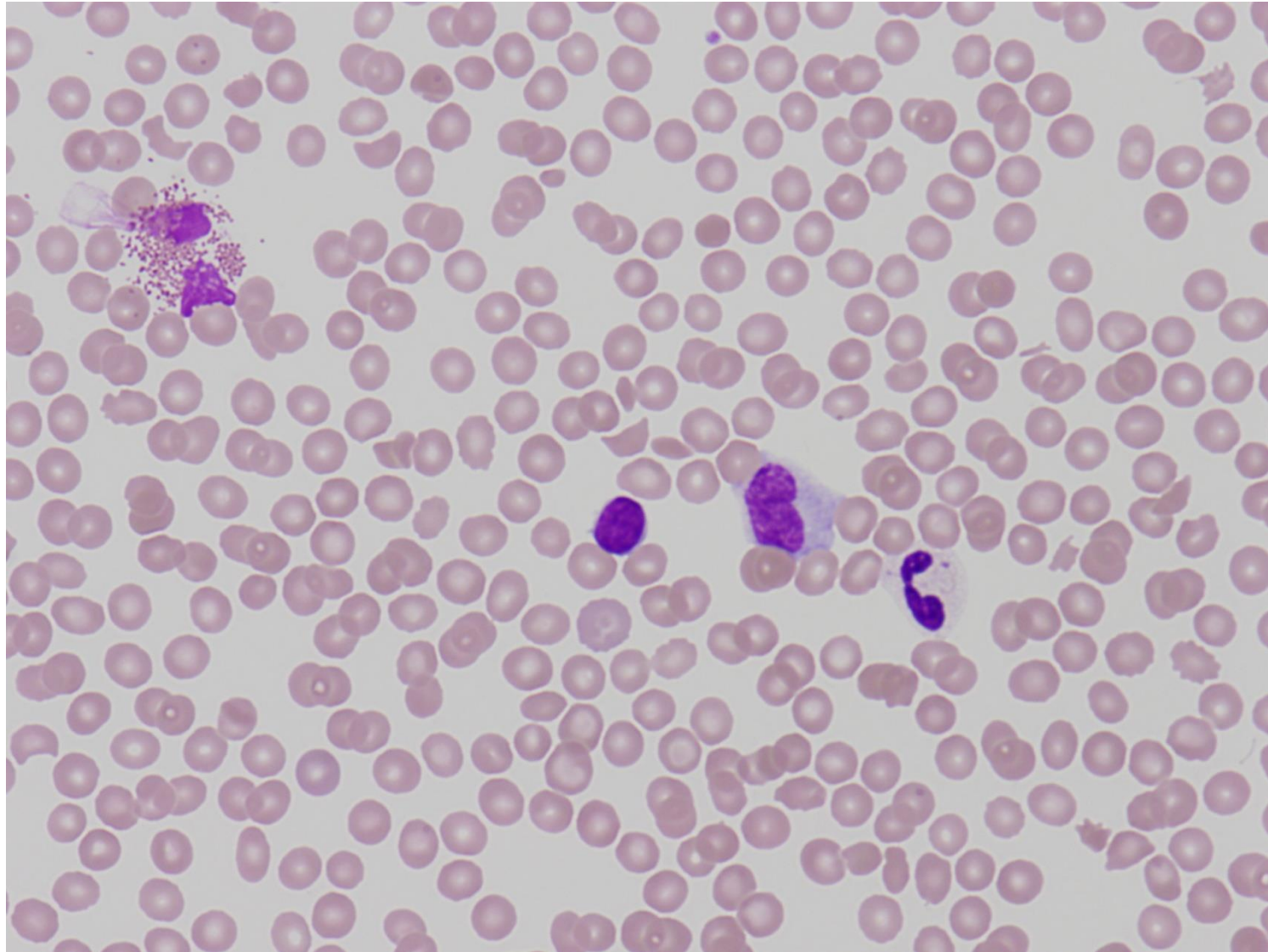
WBC	4.7	× 10 ³ /μl
RBC	4.48	× 10 ⁶ /μl
Hb	13.4	g/dl
Ht	38.4	%
MCV	85.7	fl
MCH	29.2	pg
MCHC	34.9	%
PLT	44	× 10 ³ /μl

PT-%	63.8	%
PT-INR	1.23	
APTT	32.2	sec
FIB	197.4	mg/dl
FDP	17.9	μg/dl
D-Dダイマー	7.5	μg/dl
AT	74.1	%

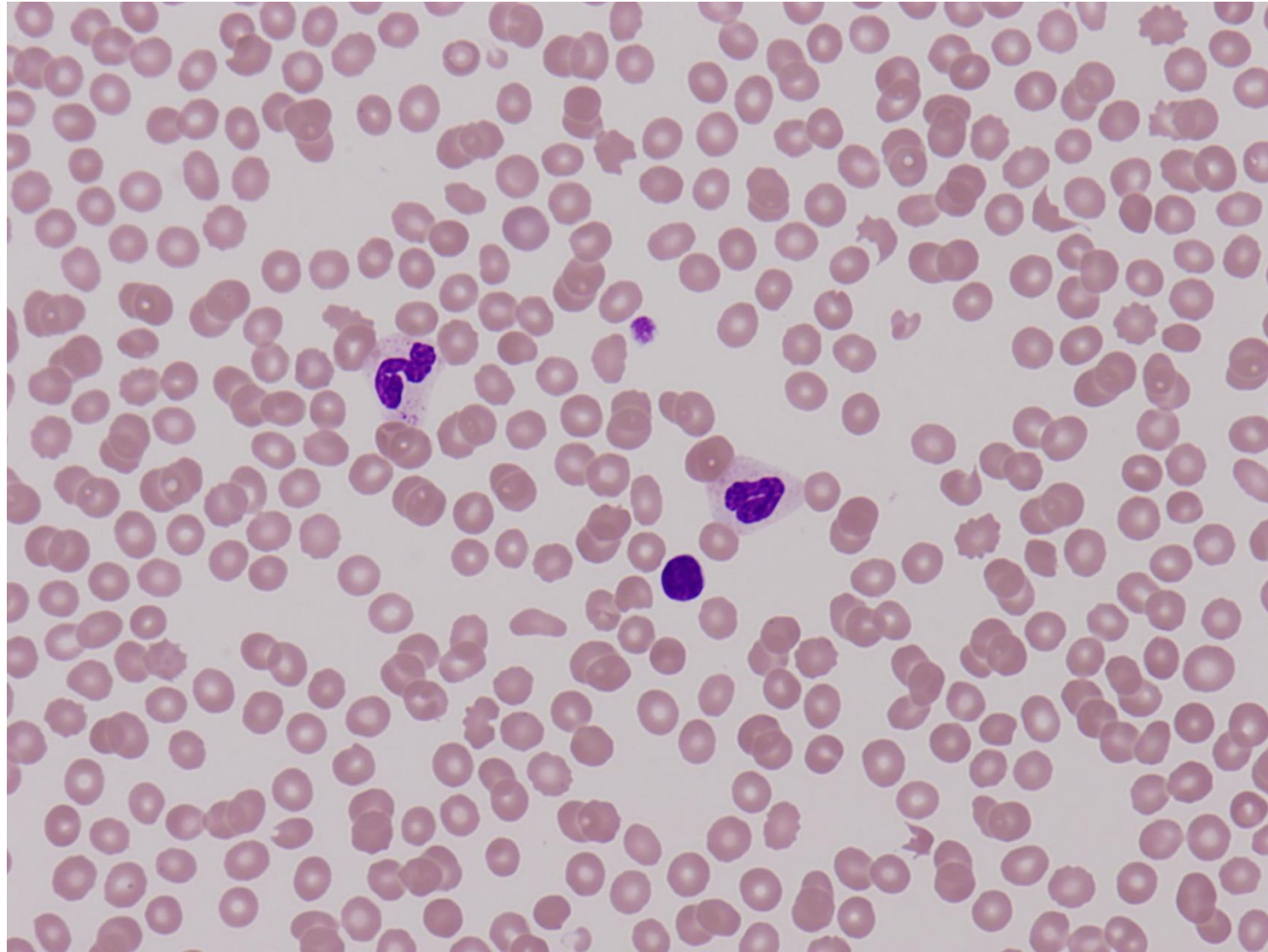
TP	6.5	g/dl
ALB	4.1	g/dl
T-Bil	3.6	mg/dl
I-Bil	3.5	mg/dl
ALP	1156	IU/L
AST	131	IU/L
ALT	80	IU/L
LD	1435	IU/L
CK	481	IU/L
G-GTP	12	IU/L
CHE	292	IU/L
AMY	128	IU/L
TCHO	158	mg/dl
BUN	36.8	mg/dl
CRE	1.4	mg/dl
NA	137	mEq/l
K	4.30	mEq/l
CL	103	mEq/l
CRP	0.42	mg/dl

尿外観	暗赤色
混濁	中等度混濁
PH	6.0
タンパク	(3+)
トウ	(-)
ウロビリノゲン	(±)
潜血	(3+)
アセトン体	(-)

末梢血液像 × 400倍



末梢血液像 × 400倍



末梢血液像 × 1000倍

