

熊本県臨床検査技師会形態検査研修会

症例2

熊本赤十字病院 エスアールエル検査室

野原 彩有里

平成29年7月25日(火)

- **【年齢・性別】62歳・女性**
- **【主訴】 特になし**
- **【現病歴】乳癌、腋窩リンパ節再発摘出後、近医にて経過フォローしていた。6/7採血にてWBCとLDHの上昇が見られ又、CT・USで脾腫を認めため、白血病疑いで当院紹介受診となる。**
- **【既往歴】乳癌、肝硬変**
- **【家族歴】特記事項なし**

【生化学検査】

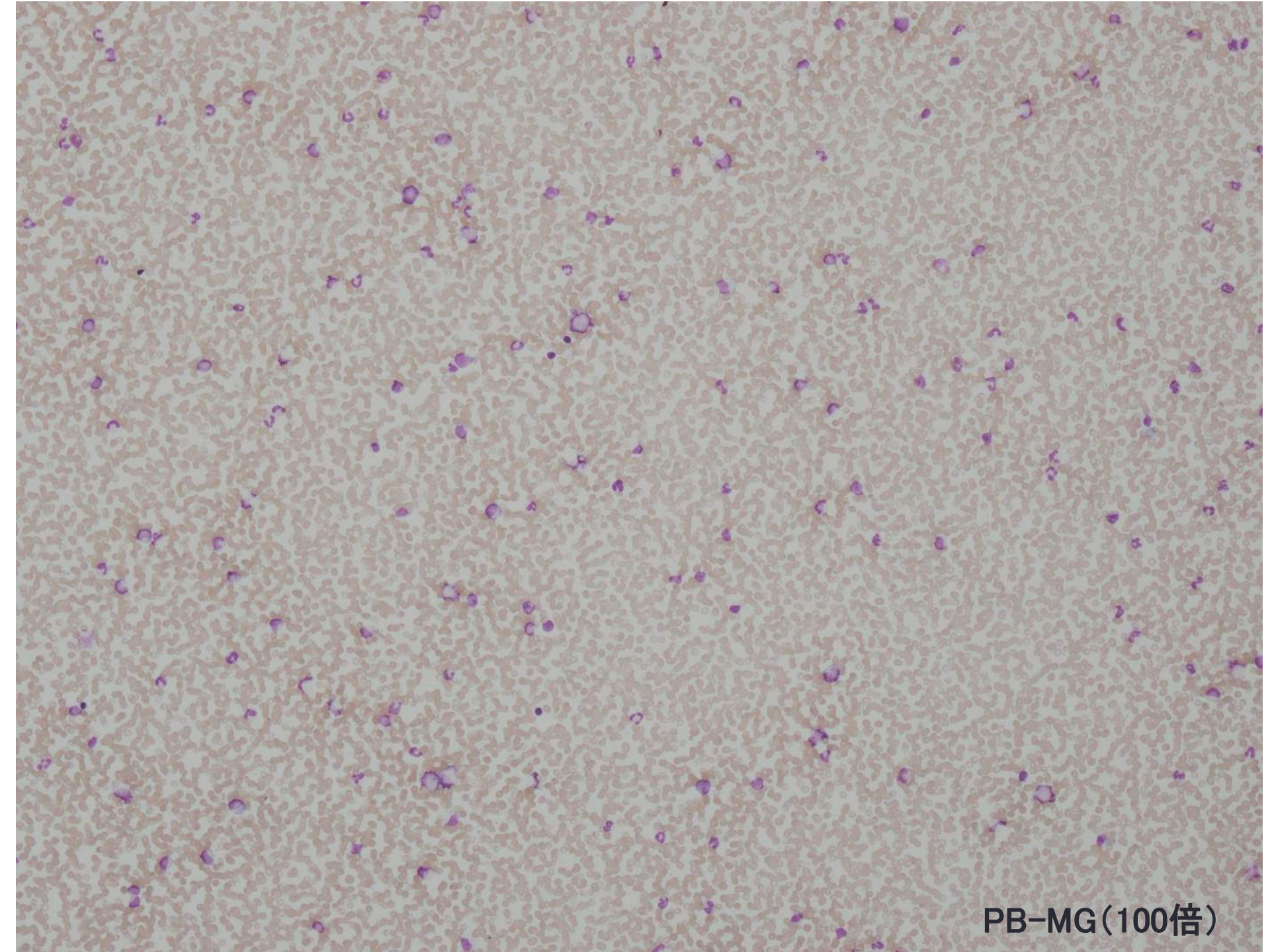
| | | | |
|-------|-----------|-------|-----------|
| TP | 7.9g/dl | Na | 140mEq/l |
| ALB | 4.3g/dl | K | 3.7mEq/l |
| T-Bil | 1.6mg/dl | Cl | 105mEq/l |
| AST | 55IU/L | Ca | 10.2mg/dl |
| ALT | 30IU/L | CRP定量 | 0.20mg/dl |
| LD | 1057IU/L | GLU | 117mg/dl |
| ALP | 187IU/L | | |
| CHE | 289IU/L | | |
| CK | 124U/L | | |
| BUN | 10.0mg/dl | | |
| CRE | 0.60mg/dl | | |
| AMY | 38IU/L | | |

【血液検査】

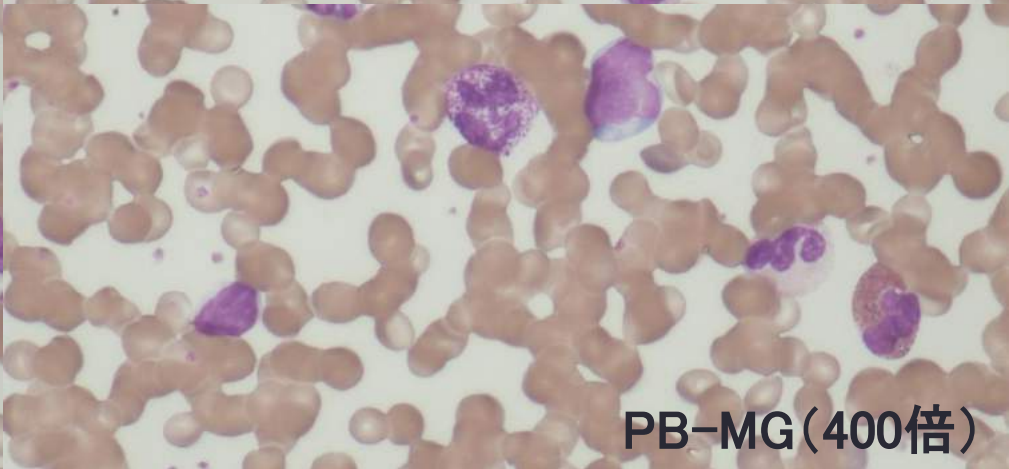
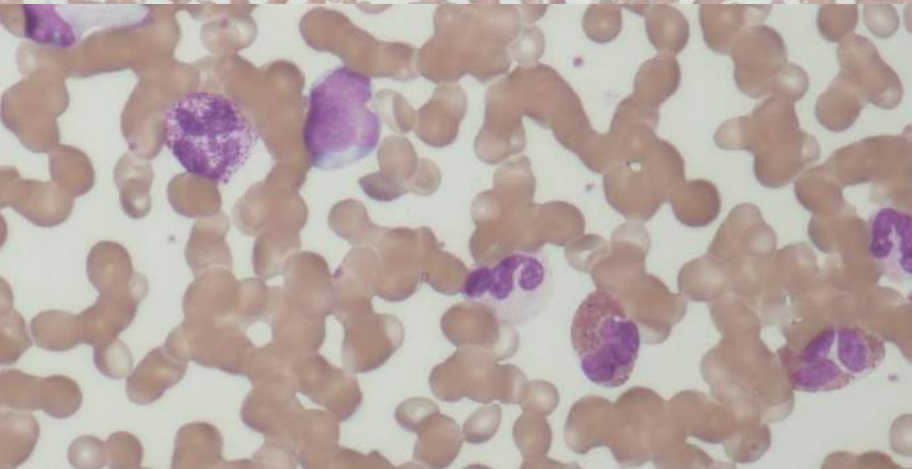
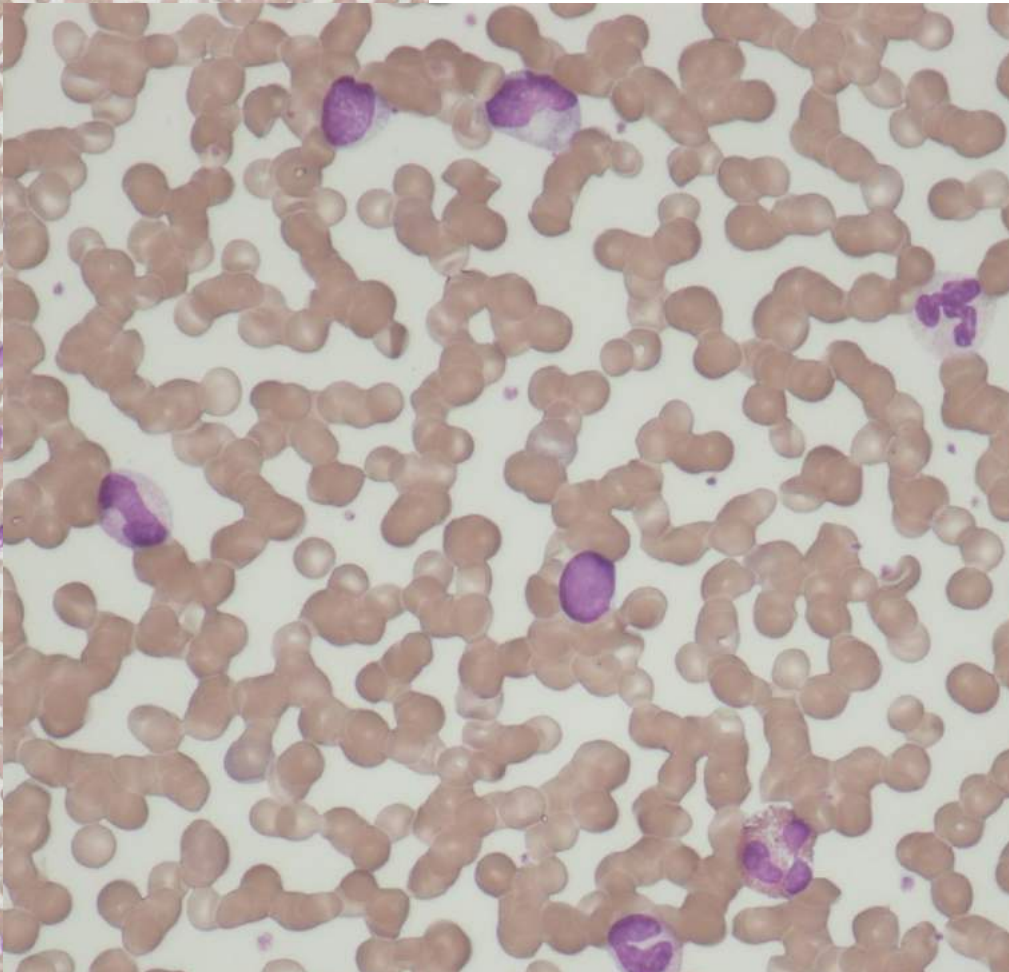
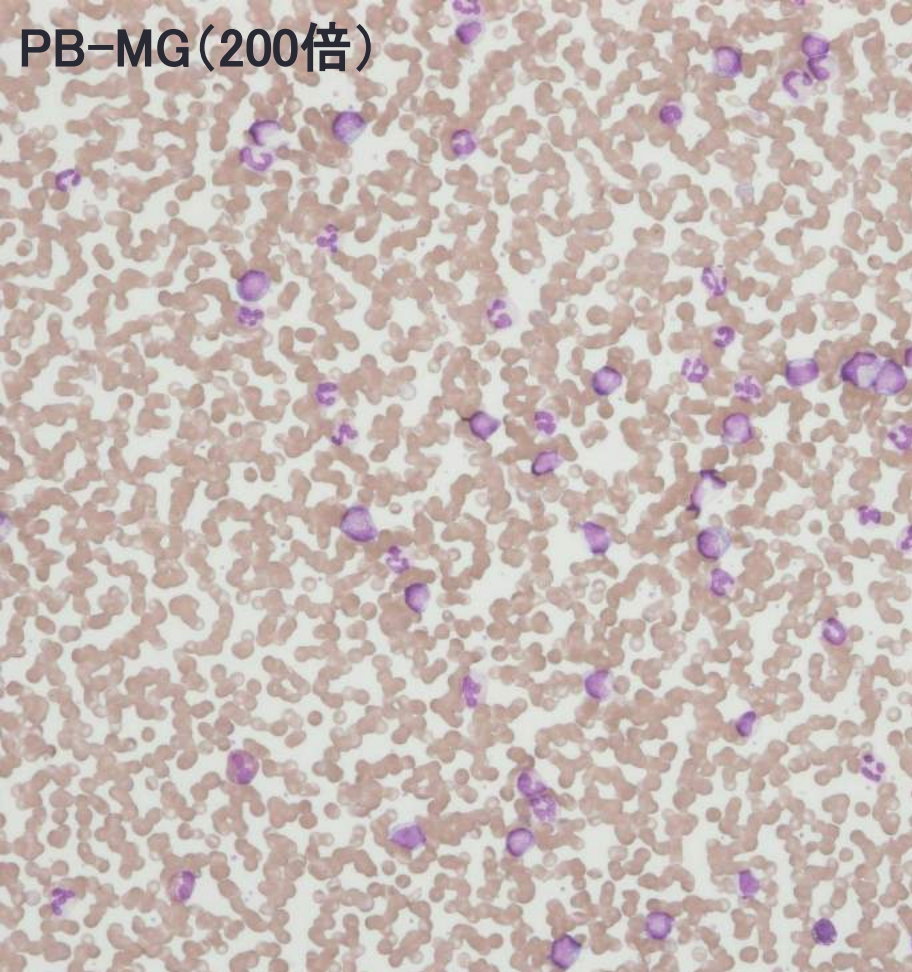
| | | | |
|------|------------------------------------|----------|----------|
| WBC | $46.060 \times 10^3 / \mu\text{l}$ | Stab | 14.0% |
| RBC | $4.81 \times 10^6 / \mu\text{l}$ | Seg | 42.5% |
| Hb | 13.3g/dl | Eo | 5.5% |
| Ht | 39.9% | Baso | 1.5% |
| MCV | 83.0fl | Lympho | 8.5% |
| MCH | 27.7pg | Mono | 1.5% |
| MCHC | 33.3% | Meta | 11.0% |
| PLT | $10.0 \times 10^3 / \mu\text{l}$ | Myelo | 8.0% |
| Ret | 2.56% | Promyelo | 0.5% |
| RPI | 2.55 | 芽球様細胞 | 7.0% |
| | | 赤芽球 | 1/200WBC |

【凝固検査】

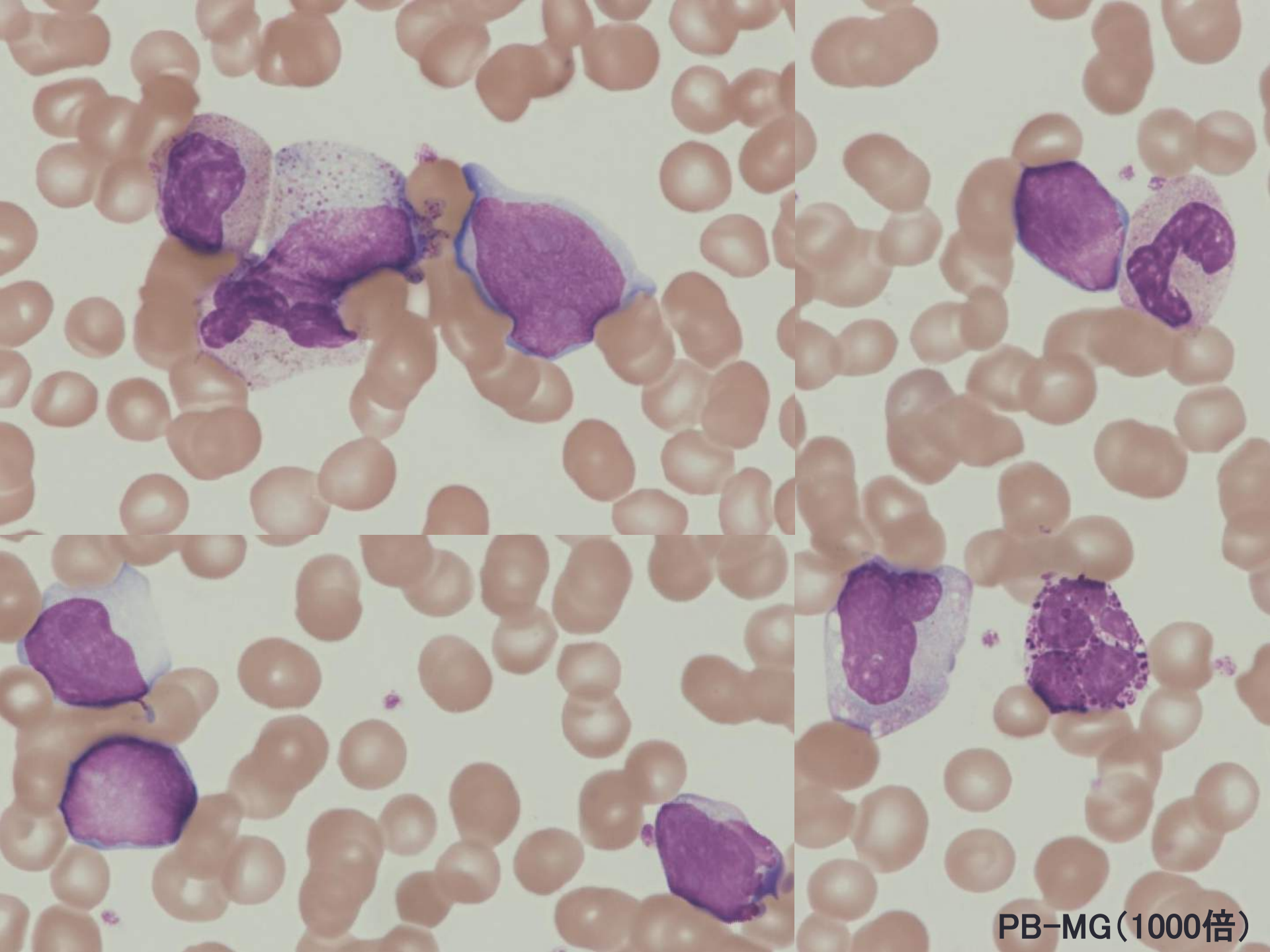
| | |
|---------|----------------|
| PT(秒) | 14.9秒 |
| PT(%) | 63% |
| PT(INR) | 1.28 |
| APTT(秒) | 26.7秒 |
| Fig | 275mg/dL |
| FDP | 3.5 μ g/mL |
| DD | 1.1 μ g/mL |



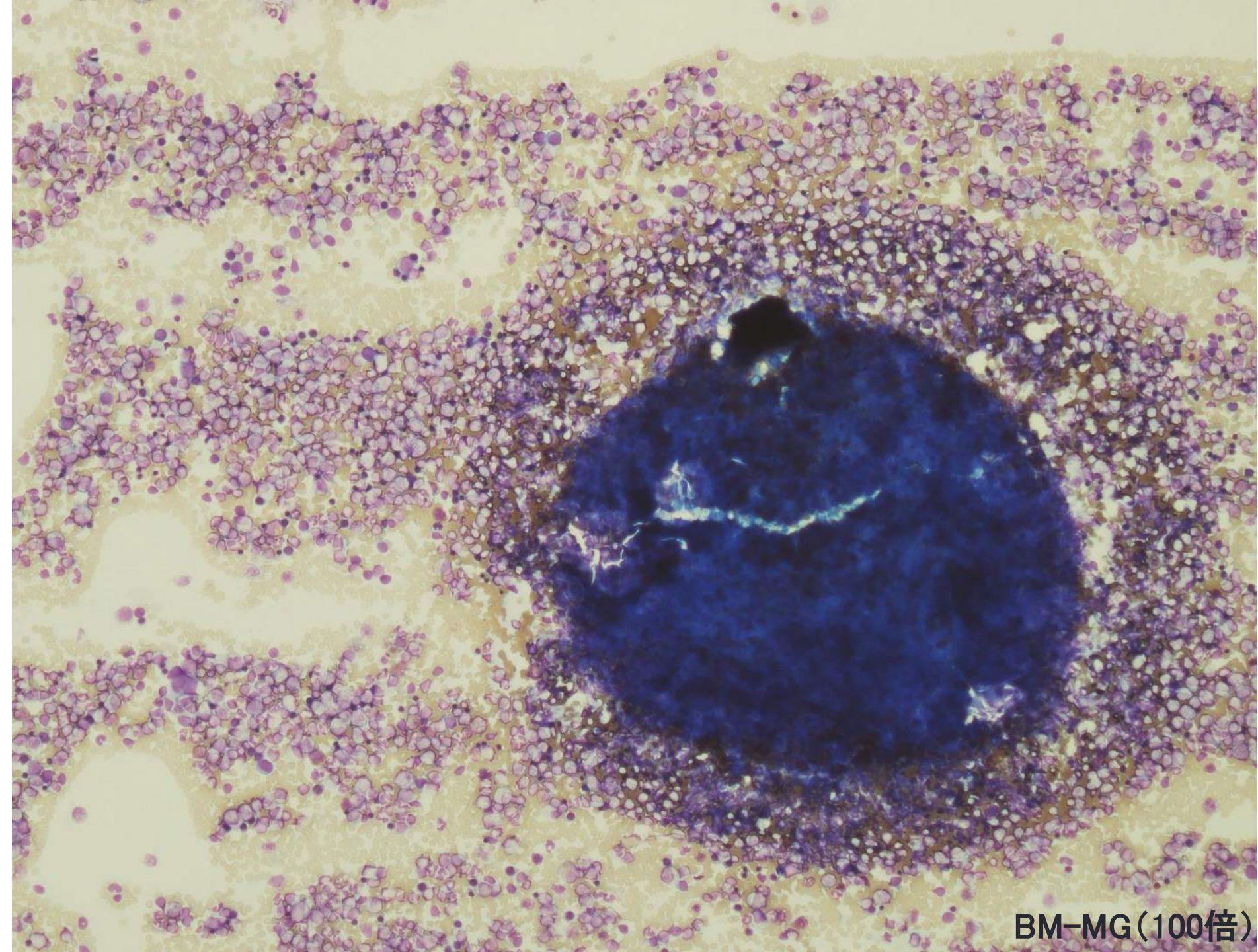
PB-MG(100倍)



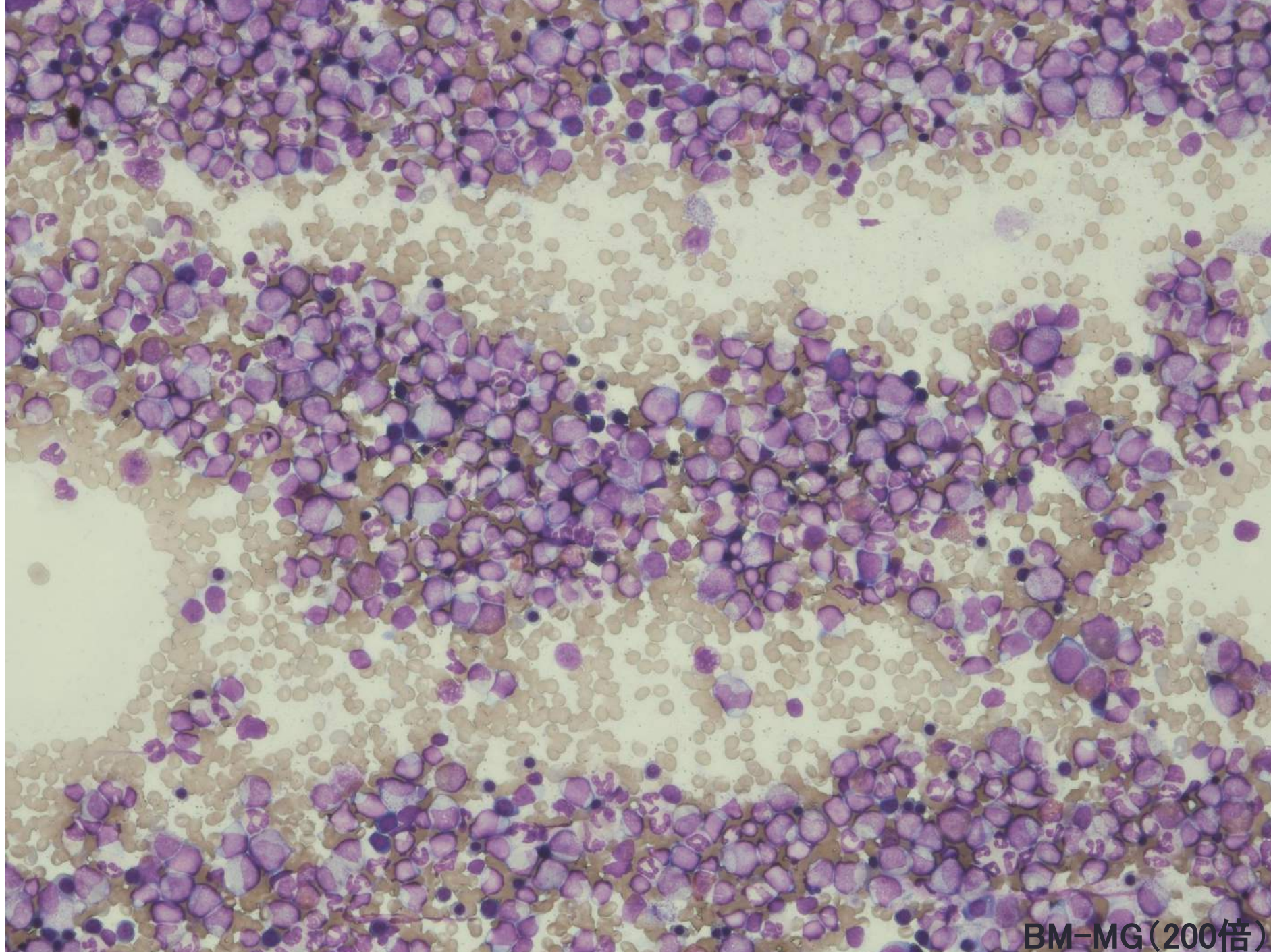
PB-MG(400倍)



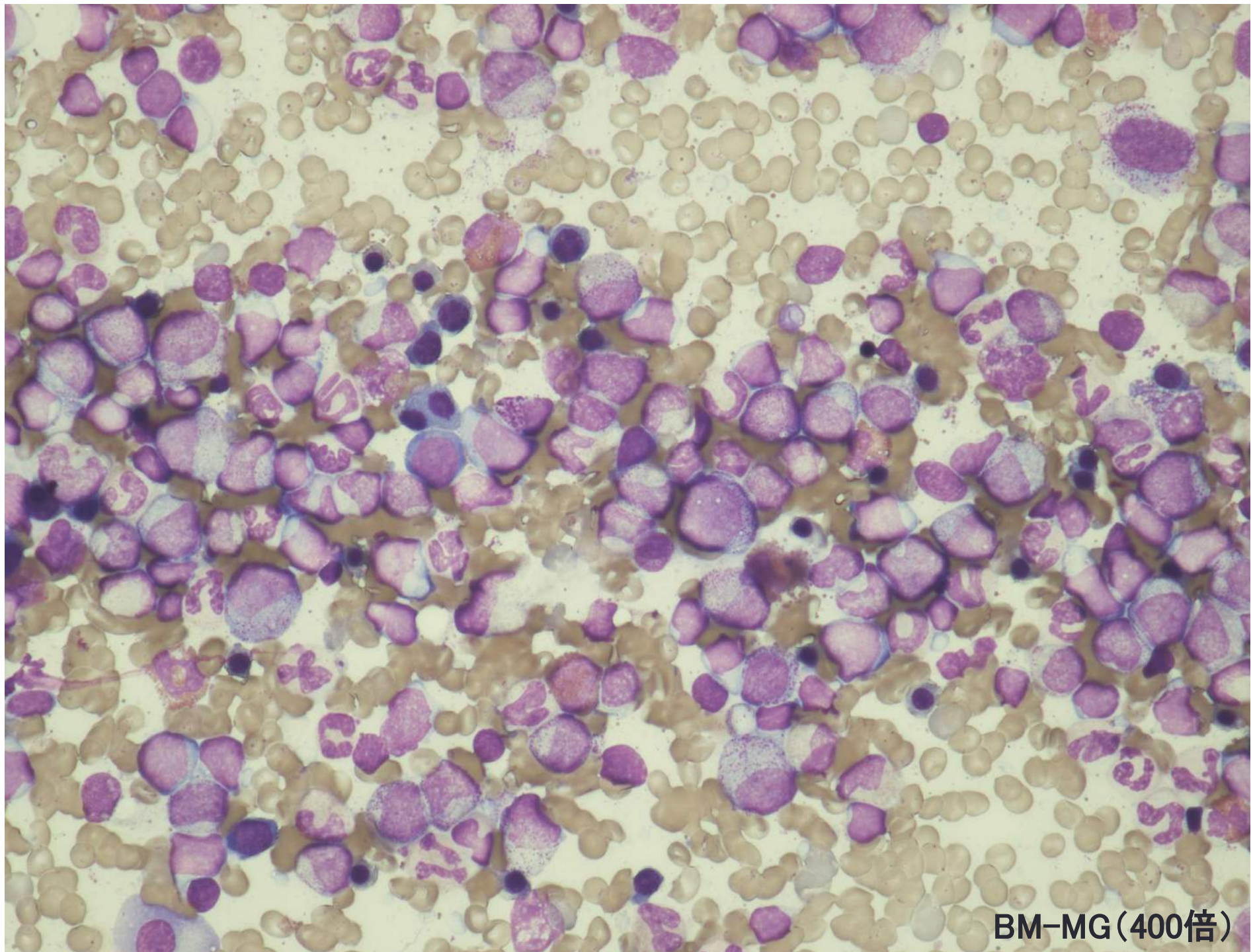
PB-MG(1000倍)



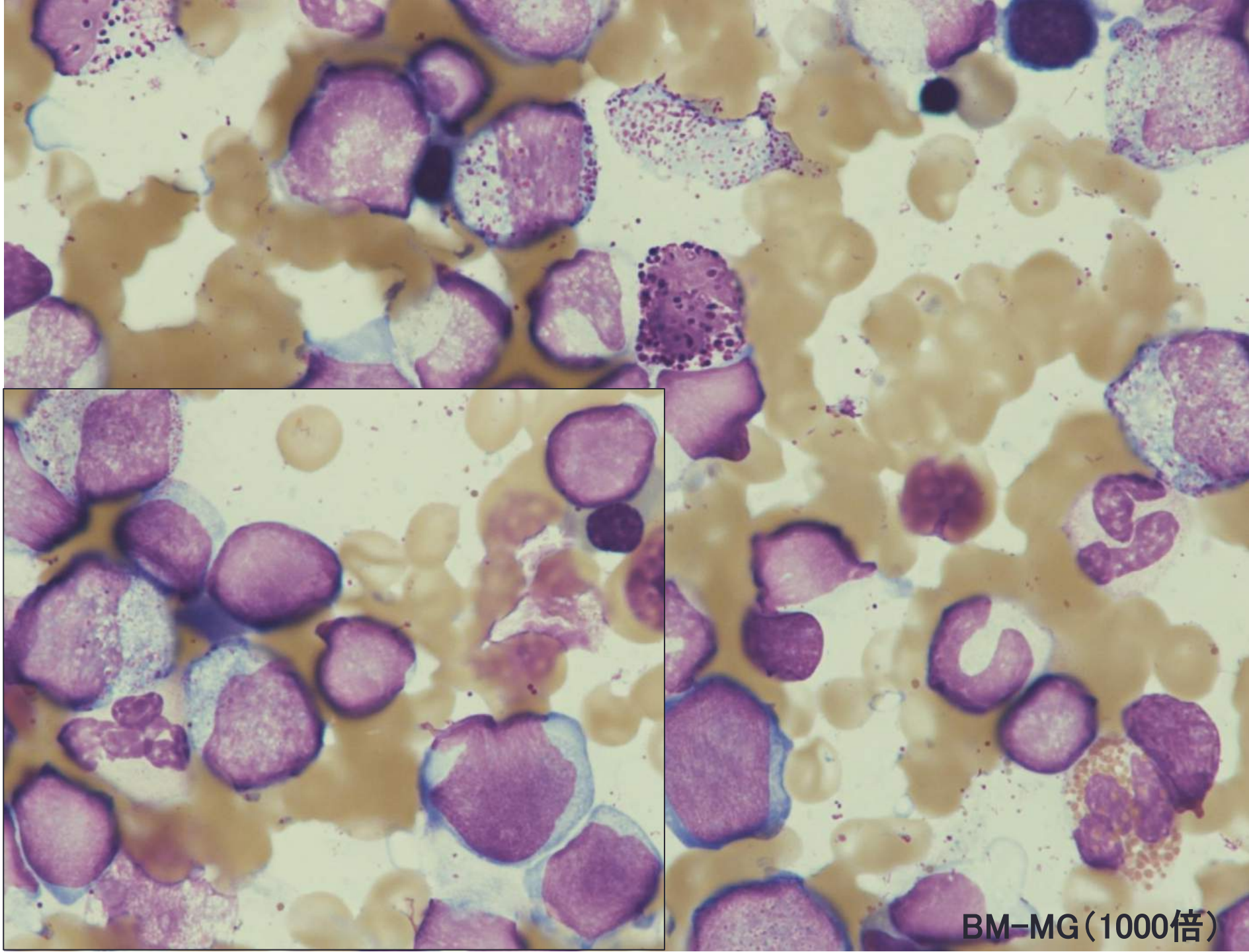
BM-MG(100倍)



BM-MG(200倍)



BM-MG(400倍)



BM-MG(1000倍)