

# 症例 1

熊本大学医学部附属病院中央検査部

石原綾子

# 検査データ

## 生化学

TP	7.7g/dL	( 6.5-8.3g/dL )
ALB	3.2g/dL	( 3.9-4.9g/dL )
Na	140mEq/L	( 138-146mEq/L )
K	4.1mEq/L	( 3.5-5.0mEq/L )
Cl	105mEq/L	( 99-109mEq/L )
BUN	16.3mg/dL	( 8-24mg/dL )
Crea	0.89mg/dL	( 0.56-1.18mg/dL )
T-Bil	0.4mg/dL	( 0.3-1.1mg/dL )
AST	25U/L	( 13-34U/L )
ALT	34U/L	( 7-37U/L )
LD	321U/L	( 112-213U/L )
γ-GT	151U/L	( 9-47U/L )
ALP	263U/L	( 106-350U/L )
CHE	244U/L	( 218-464U/L )
CRP	9.43mg/dL	( <0.3mg/dL )

## 凝固

PT	13.1秒	( 11.0-15.2秒 )
PT%	83%	( 70-130% )
INR	1.08	( )
APTT	38.2秒	( 24-39秒 )
APTT%	62%	( )
DD	1.6μg/mL	( <1.0μg/mL )

LDH/AST = 12.84

	推定される疾患
LDH/AST > 10	溶血性貧血、白血病、リンパ腫
LDH/AST ≒ 10	心筋梗塞、肺梗塞
LDH/AST < 10	肝疾患

# 検査データ

## 血液

WBC	5.8×10 <sup>3</sup> /μL
RBC	3.07×10 <sup>6</sup> /μL
Hgb	10g/dL
Hct	29.3%
MCV	95.4fL
MCH	32.6pg
MCHC	34.1%
RDW	14.4%
PLT	176×10 <sup>3</sup> /μL
Pct	0.15%
MPV	8.8fL
PDW	8.9fL
機械分類	
Neut	21.1%
Lymp	27.3%
Mono	43.9%
Eosin	7.7%
Baso	0.0%

MCV	RDW	
	正常	大
小	鉄芽球性貧血	鉄欠乏性貧血 βサラセミア ヘモグロビン異常症
正常	慢性疾患による貧血 早期鉄欠乏性貧血	遺伝性球状赤血球症 慢性貧血 輸血後
大	再生不良性貧血 MDS 肝性貧血	ビタミンB12欠乏 アルコール中毒 自己免疫性溶血性貧血

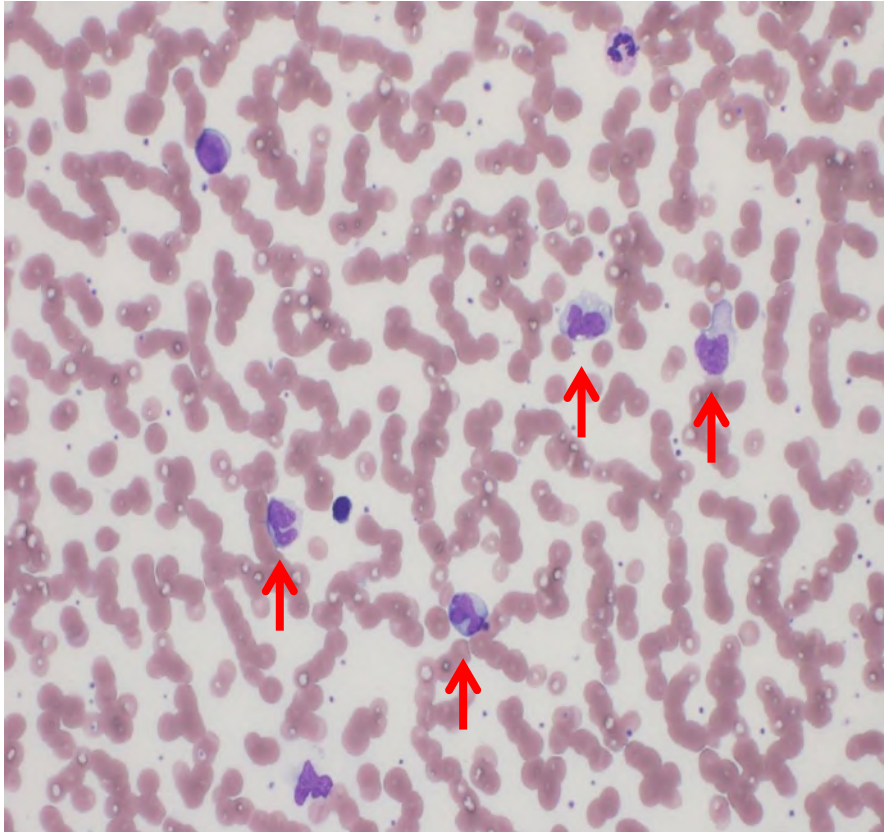
目視分類	
Seg	12%
Lymp	25%
Mono	49%
Eosin	8%
Baso	1%
Other	5%

= 2842/μL (基準値 100~600/μL)

### 【コメント】

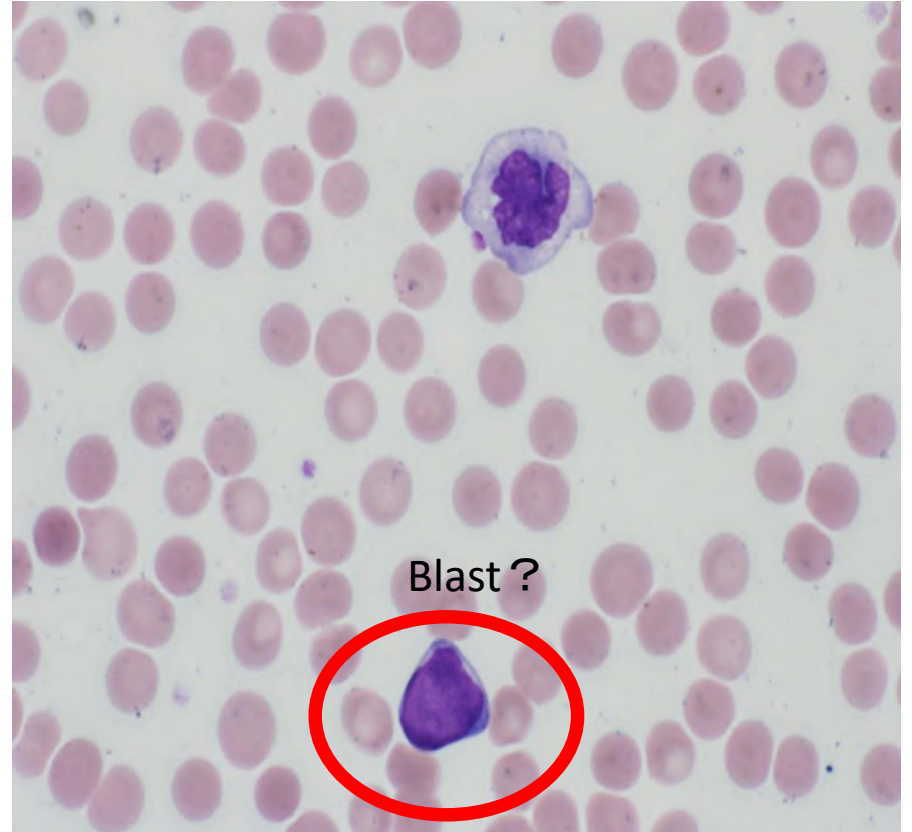
Other . . . N/C高く、核形不整のある  
Bast様細胞

PB × 400

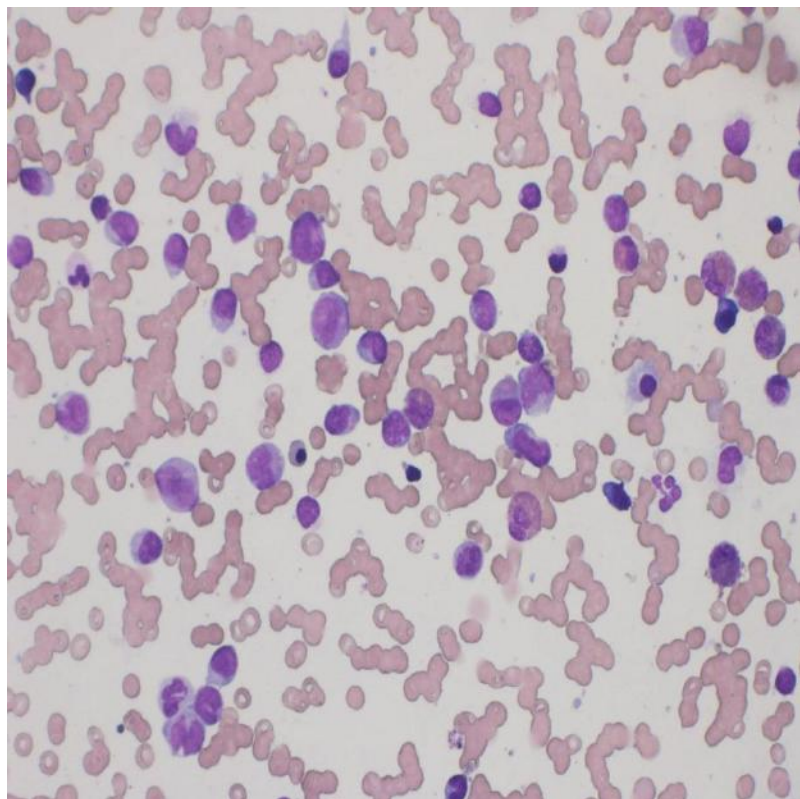


単球が増加(43.9%)

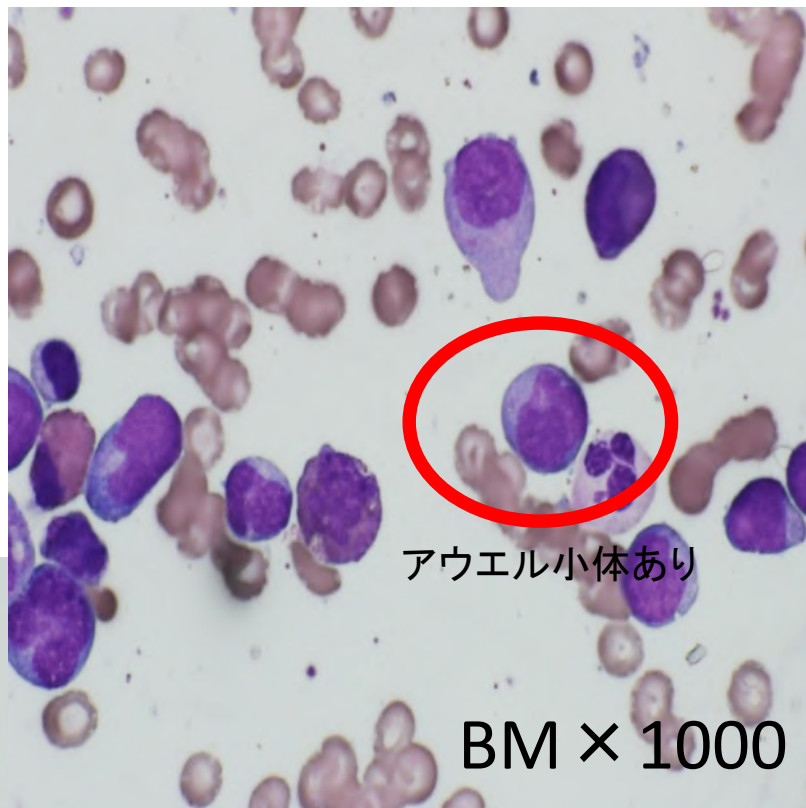
PB × 1000



BM × 400

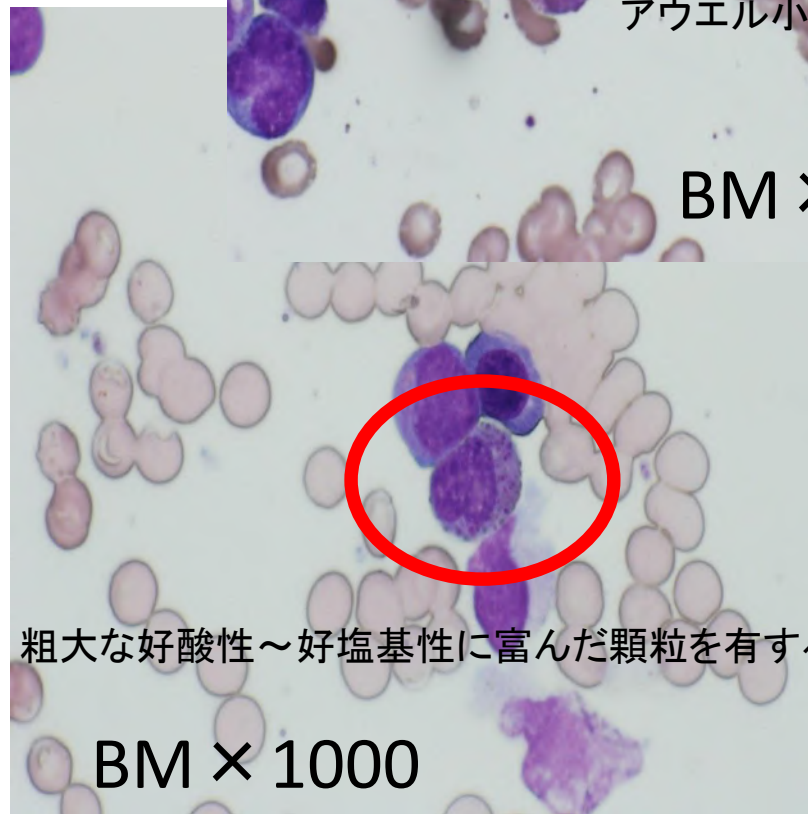


正形成像にて芽球は26.6%



アウエル小体あり

BM × 1000

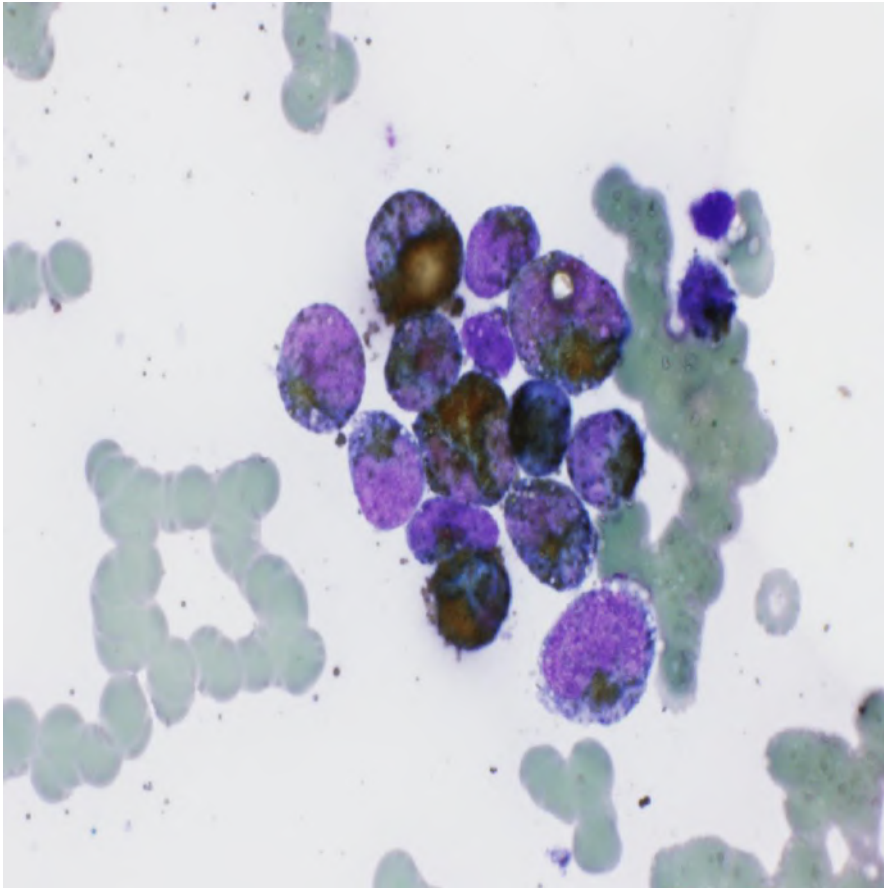


粗大な好酸性～好塩基性に富んだ顆粒を有する幼若好酸球

BM × 1000

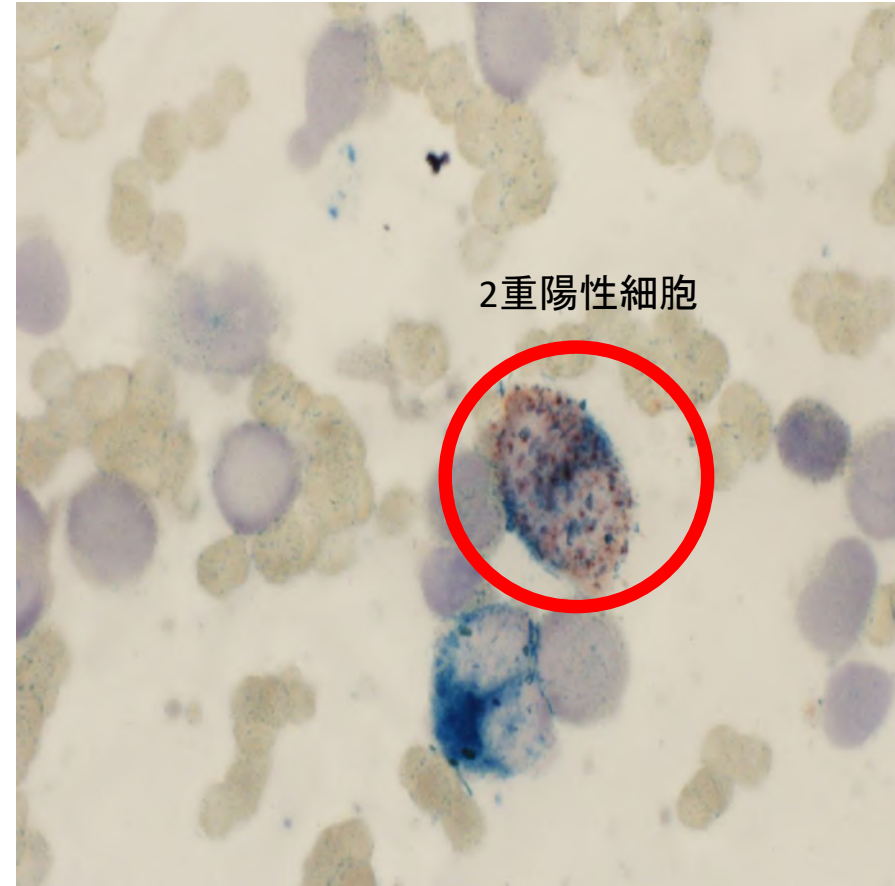
# 特殊染色結果

BM × 1000



MPO: 骨髓芽球陽性 (>50%)

BM × 1000



エステラーゼ染色  
α-NB: 単球系に陽性  
NaF: 阻害される  
W: 2重陽性細胞あり

# 検査結果から考えられる疾患

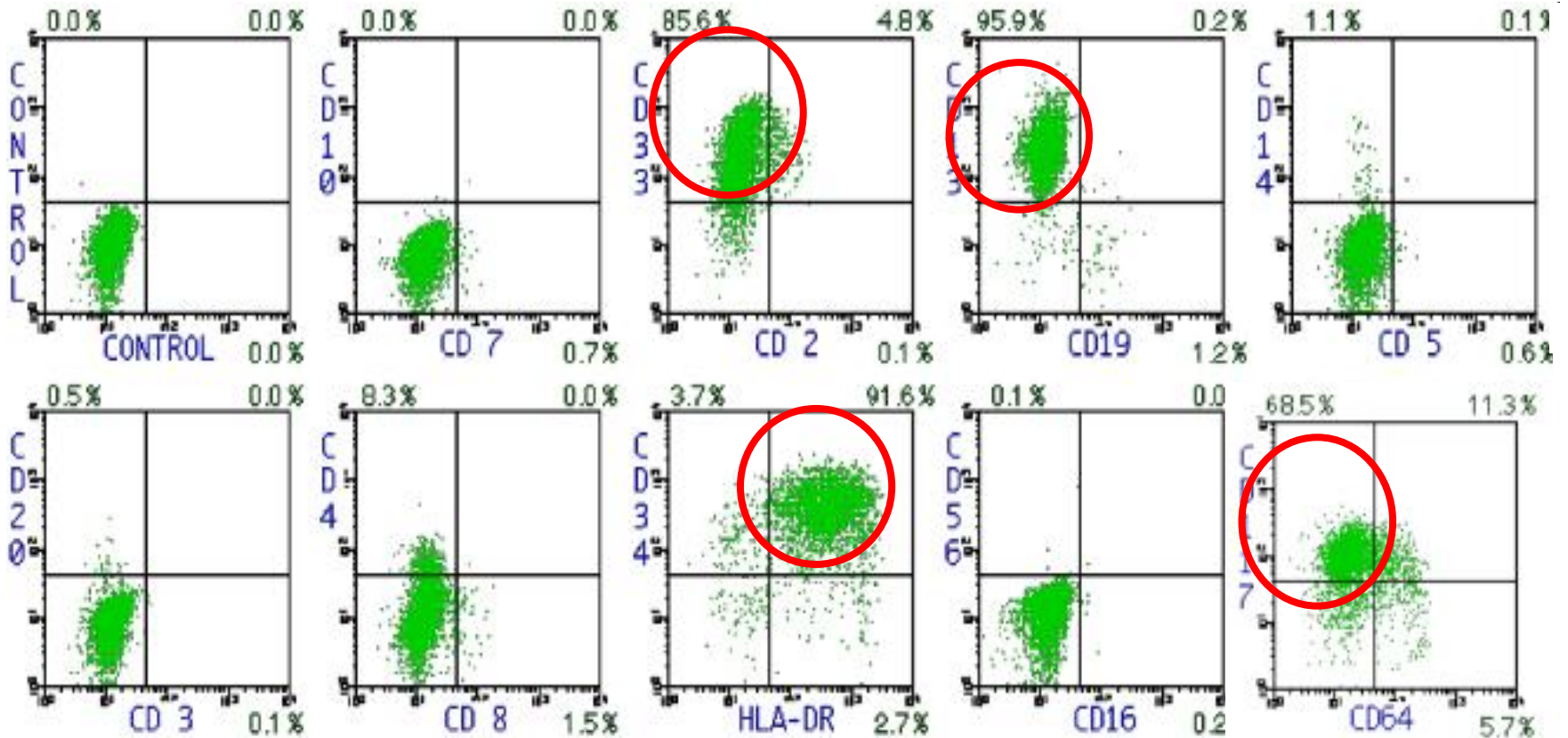
末梢血：単球が増加  
Blast出現

骨髄：骨髄有核細胞の26.6%がBlast(一部アウエル小体+)  
顆粒球系細胞・単球系細胞がそれぞれ20%以上  
MPO：芽球(+)  
EST：骨髄球系ASD(+)、単球系 $\alpha$ -NB(+)、NaF阻害される  
異常好酸球(+)

・・・AML-M4Eo？

# 免疫学的所見

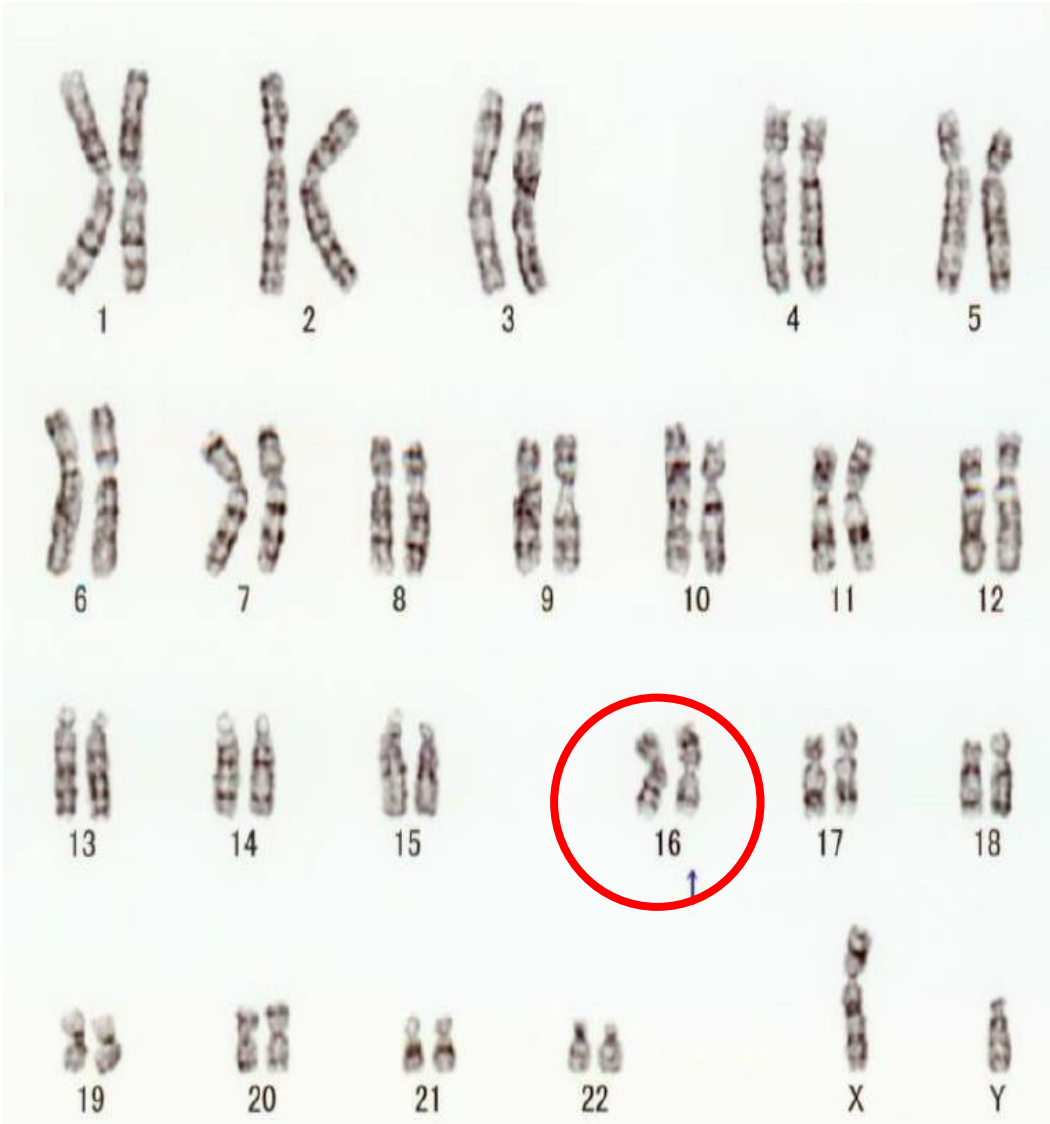
CD13<sup>+</sup>·CD33<sup>+</sup>·HLA-DR<sup>+</sup>·CD34<sup>+</sup>·CD117<sup>+</sup> (+)



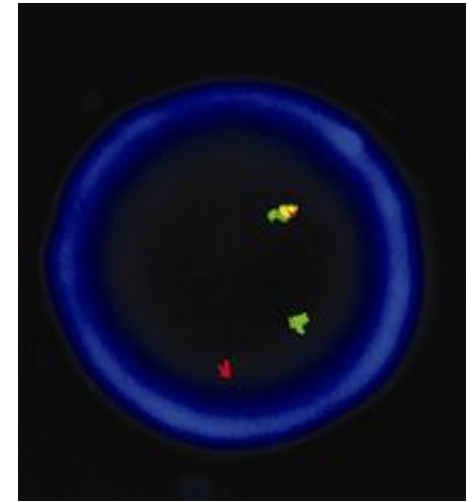


# 分子生物学的所見

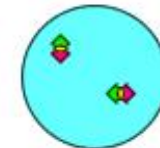
46,XY,inv(16)(p13;q22)[19]/4



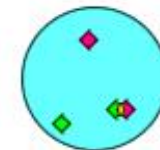
CBF $\beta$ -MYH11(+)



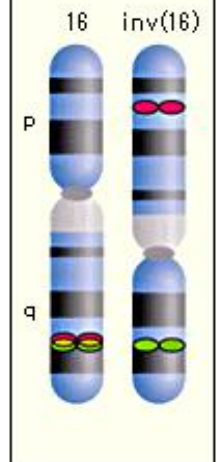
間期核 正常例



間期核 inv(16)例



分裂像



# 最終診断

## WHO分類

AML with inv(16)(p13q22) or t(16; 16)(p13q22), (CBF  $\beta$  / MYH)

## FAB分類

AML-M4Eo

# 染色体遺伝子変異と急性骨髄性白血病の治療予後

予後	染色体異常	再構成遺伝子	CR 率(%)	5 年生存率(%)
良好	t(8:21)	<i>AML1/ETO</i>	98	69
	t(15:17)	<i>PML/RAR<math>\alpha</math></i>	87	63
	inv(16)	<i>CBF<math>\beta</math>/MYH11</i>	88	61
中等度	del(9q)	<i>MLL</i>	100	60
	+22		91	59
	+8		84	48
	+21		80	47
	t(11q23)		87	45
	normal		88	42
	del(7q)		75	23
不良	Complex	<i>VL1, MDS1</i>	7	21
	del(3q)		63	12
	del(5q)		57	11
	-7		54	10
	-5		42	4

CR=完全寛解

(Grimwade,D.et al.:1998 より改変)

## AML with inv(16)(p13q22) or t(16; 16)(p13q22), (CBF $\beta$ / MYH)

- ・AML-M4基本型に骨髄中に異常好酸球が存在、異常好酸球を伴うM4(M4Eo)と呼ばれる。
- ・異常好酸球とは幼若型細胞に青紫～紫黒色粗大顆粒を認める。
- ・inv(16)(q13.1q22)またはt(16; 16)(q13.1; q22)の核型異常とCBF $\beta$ -MYH1融合遺伝子で診断。
- ・髄外腫瘍が初診時や再発時に認められることがあり、髄外腫瘍が再発所見の場合もある。
- ・AMLの5～8%に認められ、若年者に特に多い傾向があるとされる。
- ・予後については、シタラビン大量療法による地固め療法で長期の無病生存率が得られる。
- ・高齢者やKIT遺伝子変異陽性例では再発の危険性が高く、予後不良とされる。

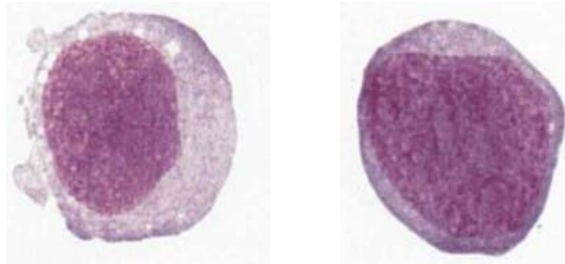
# 形態学的特徴

## 末梢血液像

- 芽球が出現するとともに、骨髓にみられる単球系細胞に比較して、より成熟した単球増加がみられる。

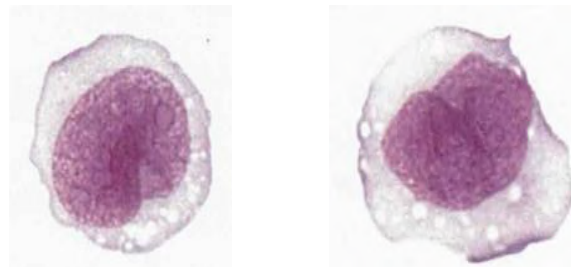
## 骨髓塗抹像

- 通常過形成、正形成の場合も少なくない。
- 単芽球、前単球がみられる。
- 好酸球増加がみられ、形態異常を伴う。



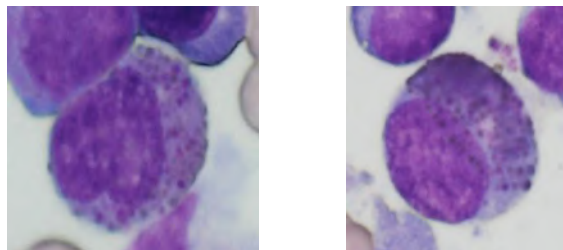
### 単芽球

- 大型で、中等度から高度に塩基性を呈する
- 核は円形で核網は繊細、明瞭な核小体を認める
- 豊富な細胞質を有し、微細なアズール顆粒や空胞を有することもある



### 前単球

- 核形不整がみられる
- 細胞質は単芽球より塩基性が弱く、アズール顆粒や空胞を有する



### 異常好酸球

- 幼若型細胞に青紫～紫黒色粗大顆粒を認める

熊本県臨床検査技師会形態検査研修会

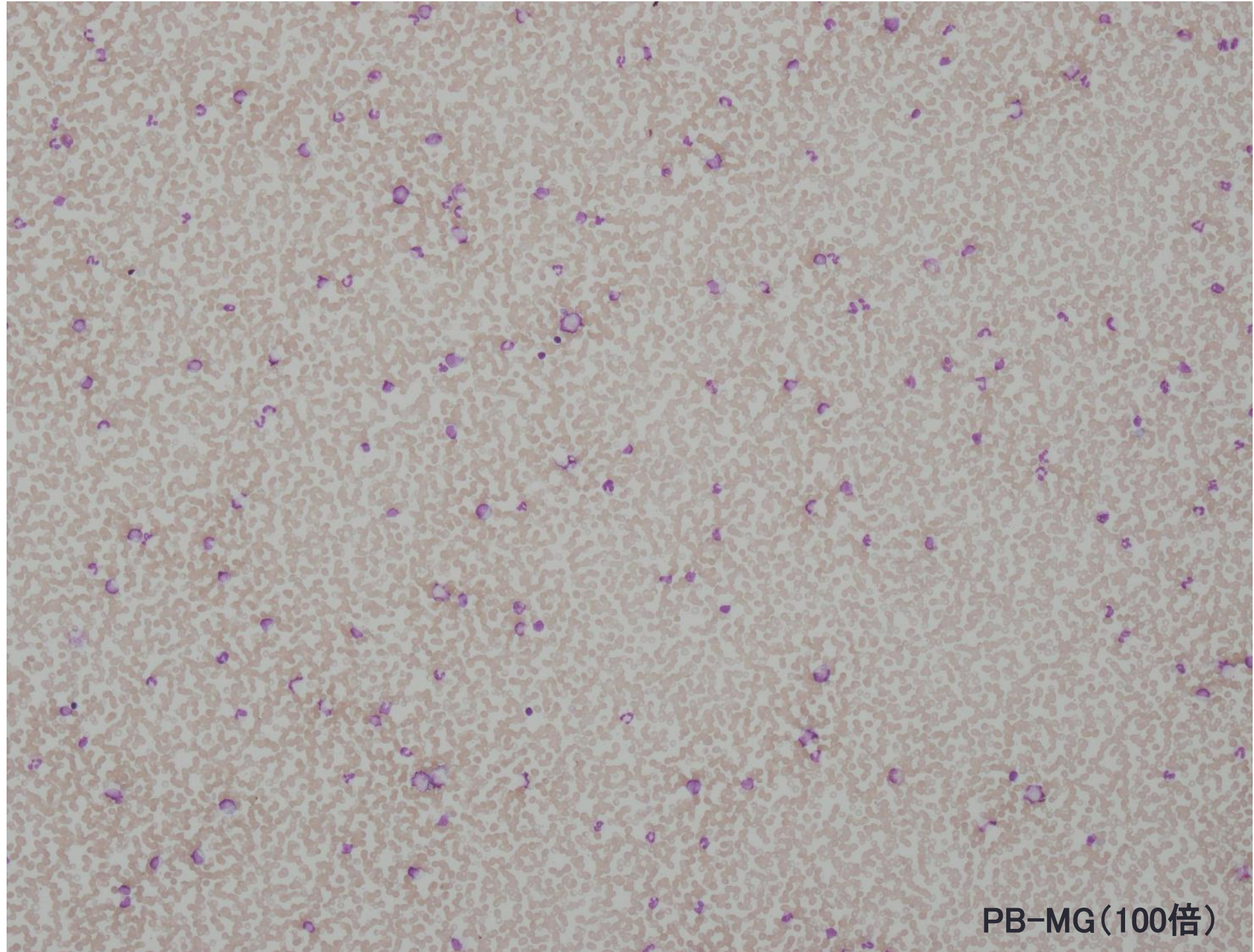
# 症例2

熊本赤十字病院エスアールエル検査室

野原 彩有里

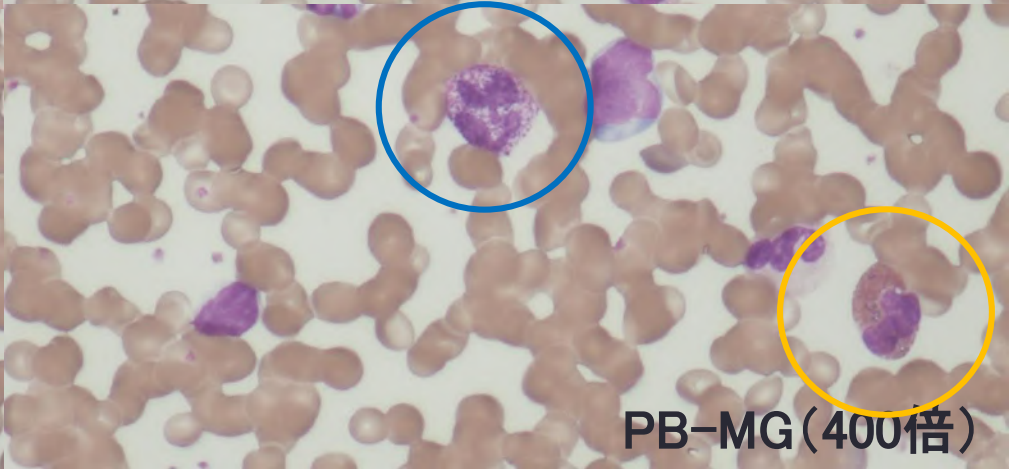
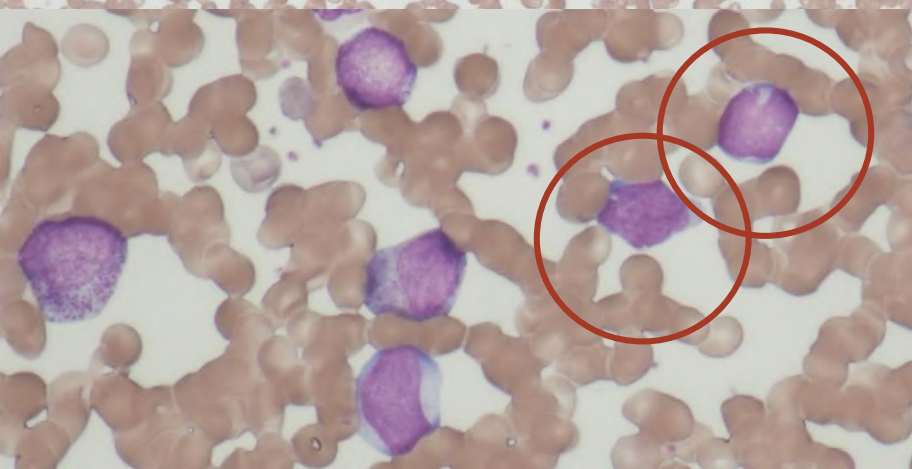
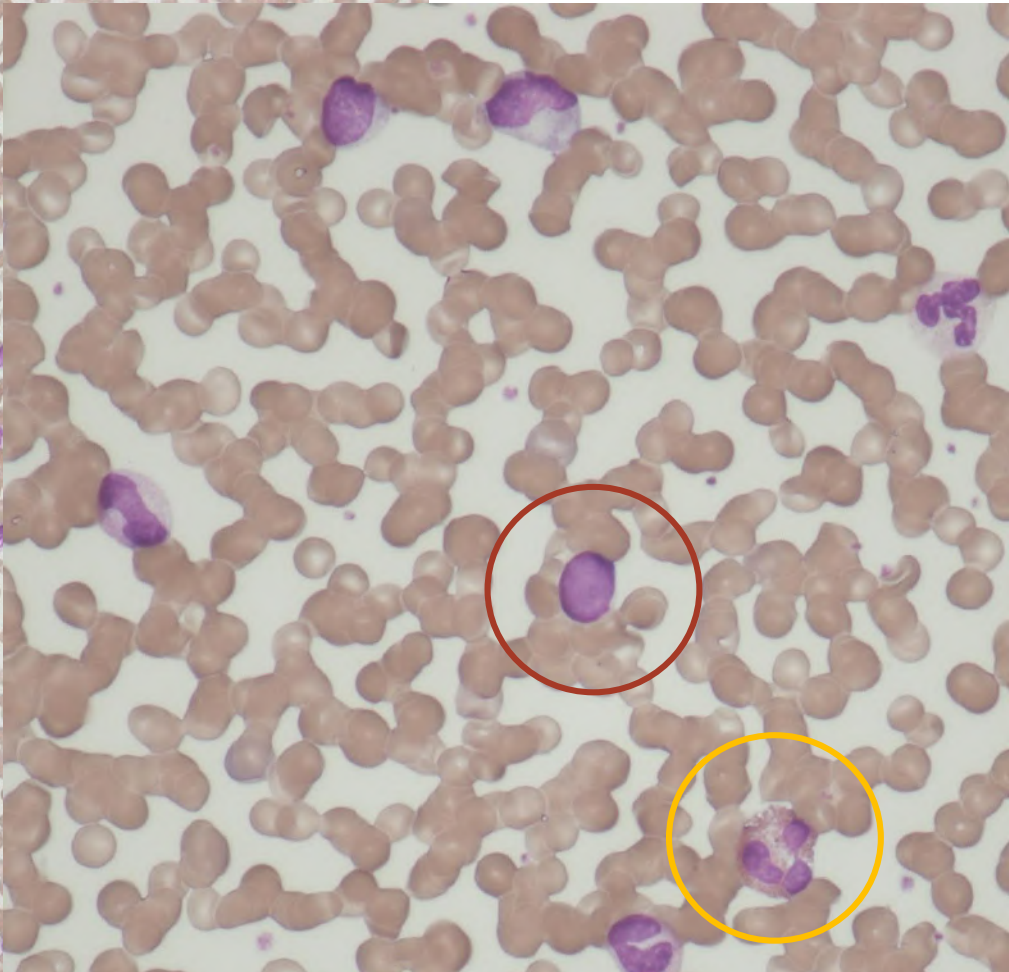
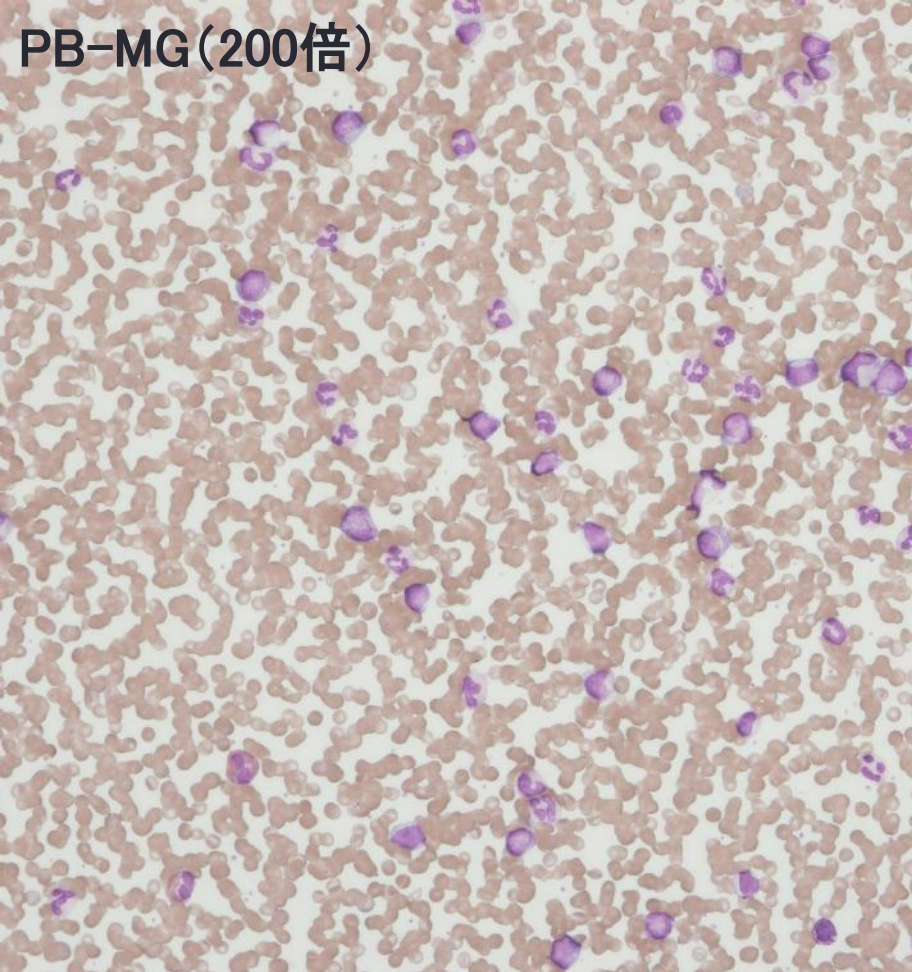
平成29年7月25日(火)

- **【年齢・性別】60歳代・女性**
- **【主訴】 特になし**
- **【現病歴】乳癌、腋窩リンパ節再発摘出後、近医にて経過フォローしていた。採血にてWBCとLDHの上昇が見られ又、CT・USで脾腫を認めため、白血病疑いで当院紹介受診となる。**
- **【既往歴】乳癌、肝硬変**
- **【家族歴】特記事項なし**

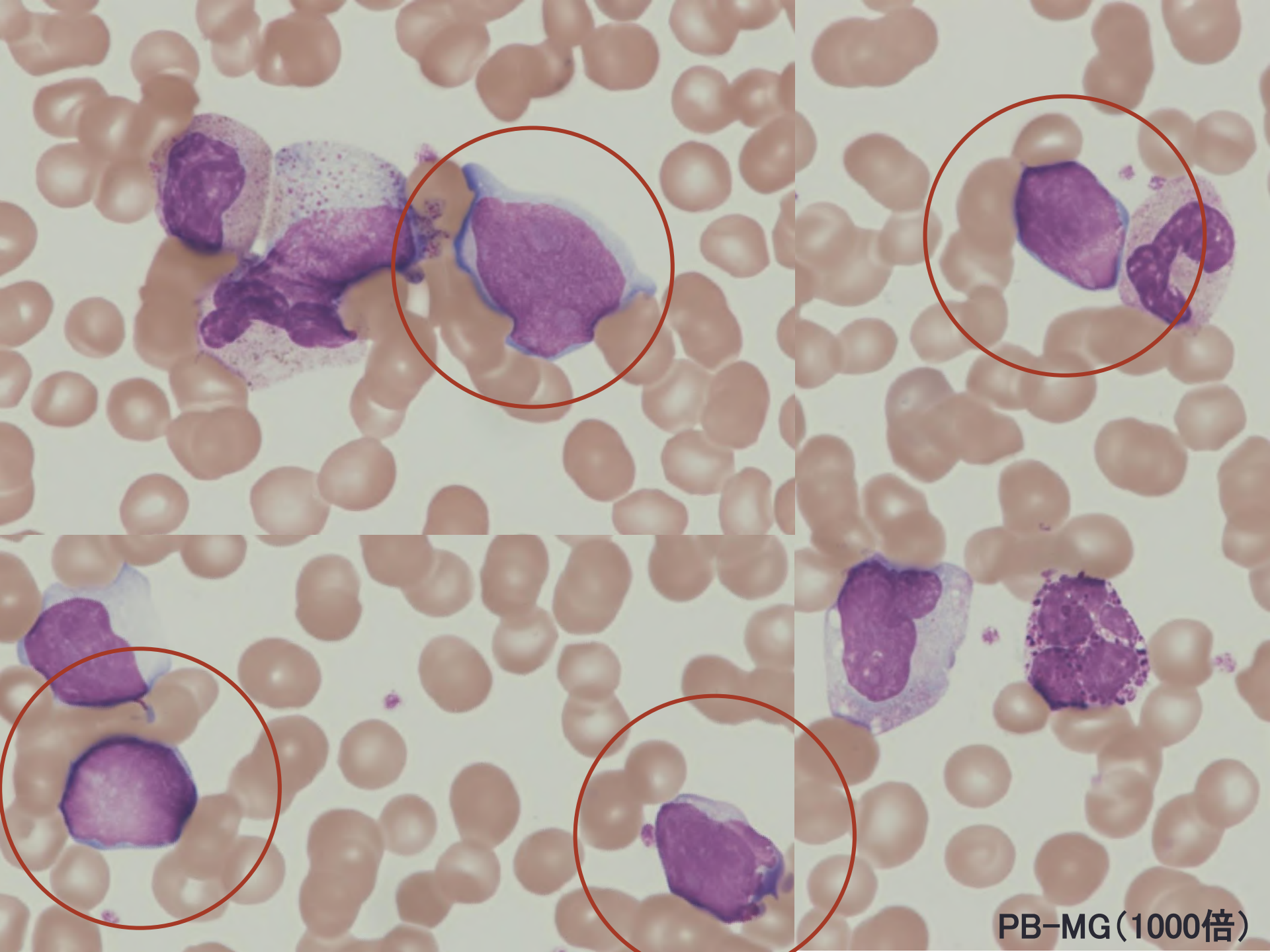


PB-MG(100倍)



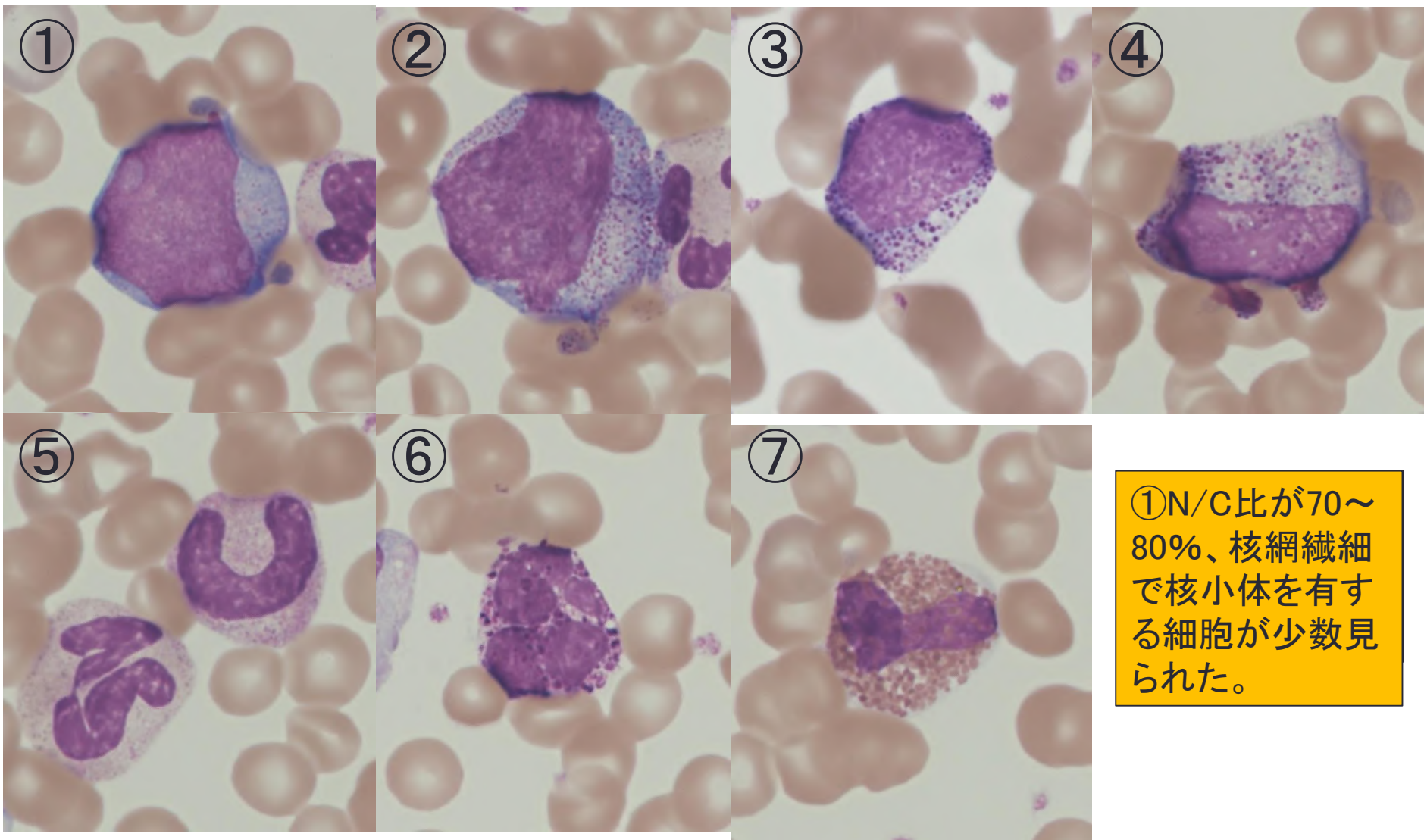


PB-MG (400倍)



PB-MG(1000倍)

# 末梢血液像MG染色(1000倍)



①N/C比が70~80%、核網織細で核小体を有する細胞が少数見られた。

①芽球様細胞 7.0%、②前骨髓球 0.5%、③骨髓球 8.0%、④後骨髓球 11.0%、⑤桿状核球 14.0%、分葉核球 42.5%、⑥好塩基球 1.5%、⑦好酸球 5.5%

※末梢血液像を観察するとCML様だが、芽球がリンパ系の様な(一部骨髓芽球?)...

# データから推測される疾患と追加検査

## 【検査所見】

- 血液検査 WBCの増加、PLT減少
- 生化学 LDH・AST・LDH・Ca・GLU高値
- 凝固 PT活性低下・DD高値

## 【血液像所見】

- 白血球系 芽球7.0%(骨髄系、リンパ系の混在?)
- 白血球裂孔認めない
- Baso・Eo高値
- 赤血球系 赤芽球1/200WBC
- 血小板系 所見なし

## 【予測される診断】

・CML(慢性骨髄性白血病)、MPAL

## 【必要な検査】

・ALP染色

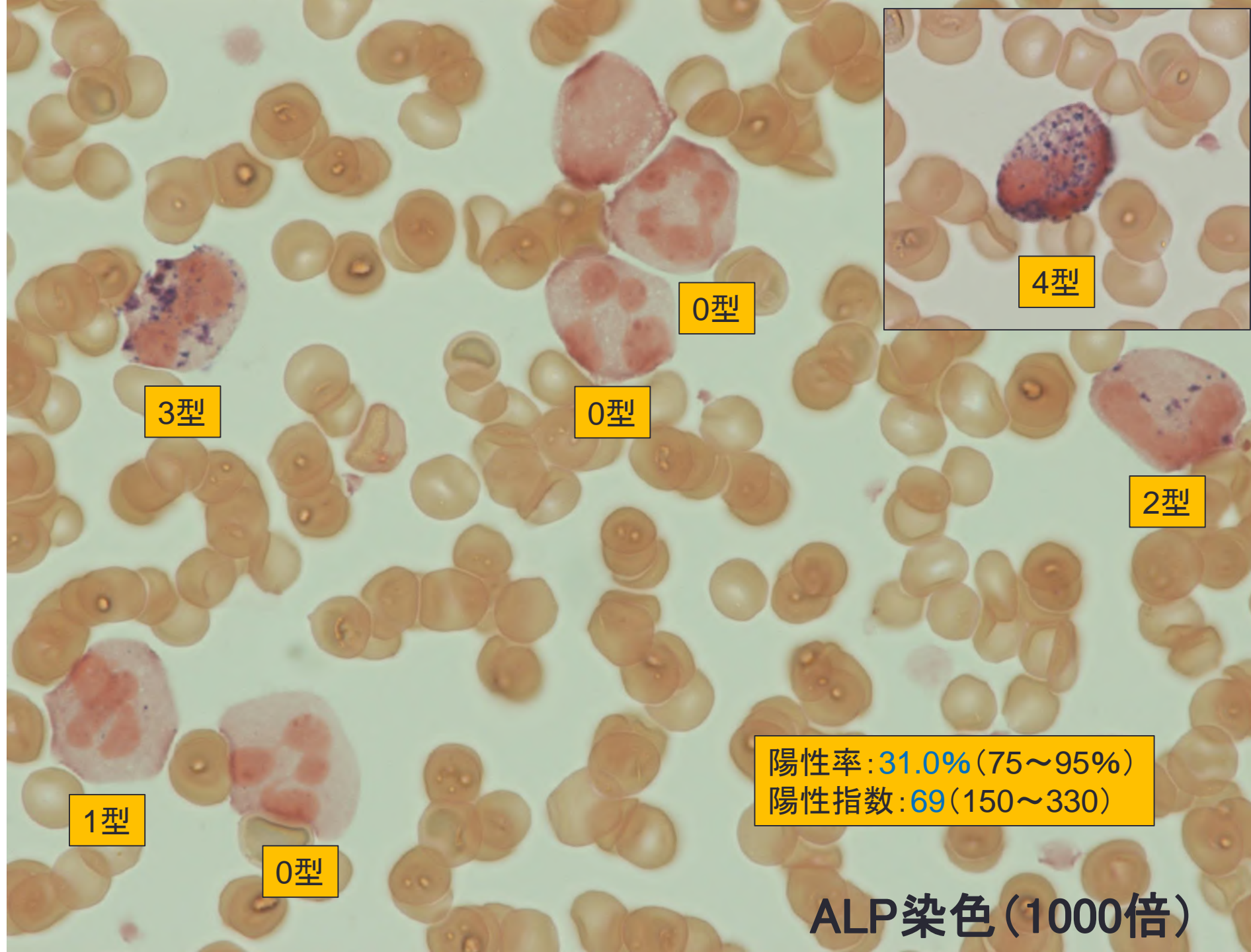
骨髄検査

・骨髄像(MG染色・特殊染色)

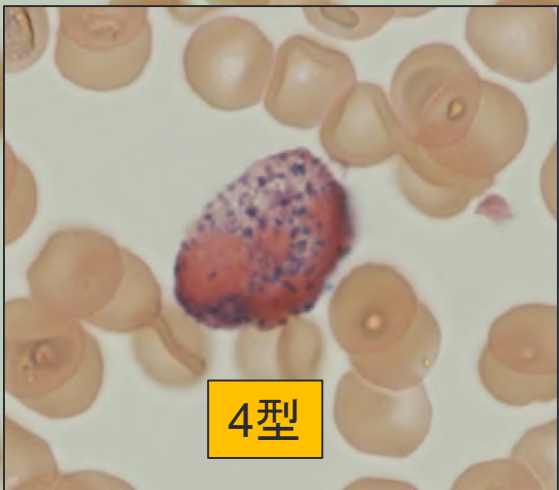
・病理検査

・細胞表面マーカー

・染色体検査等



0型



4型

3型

0型

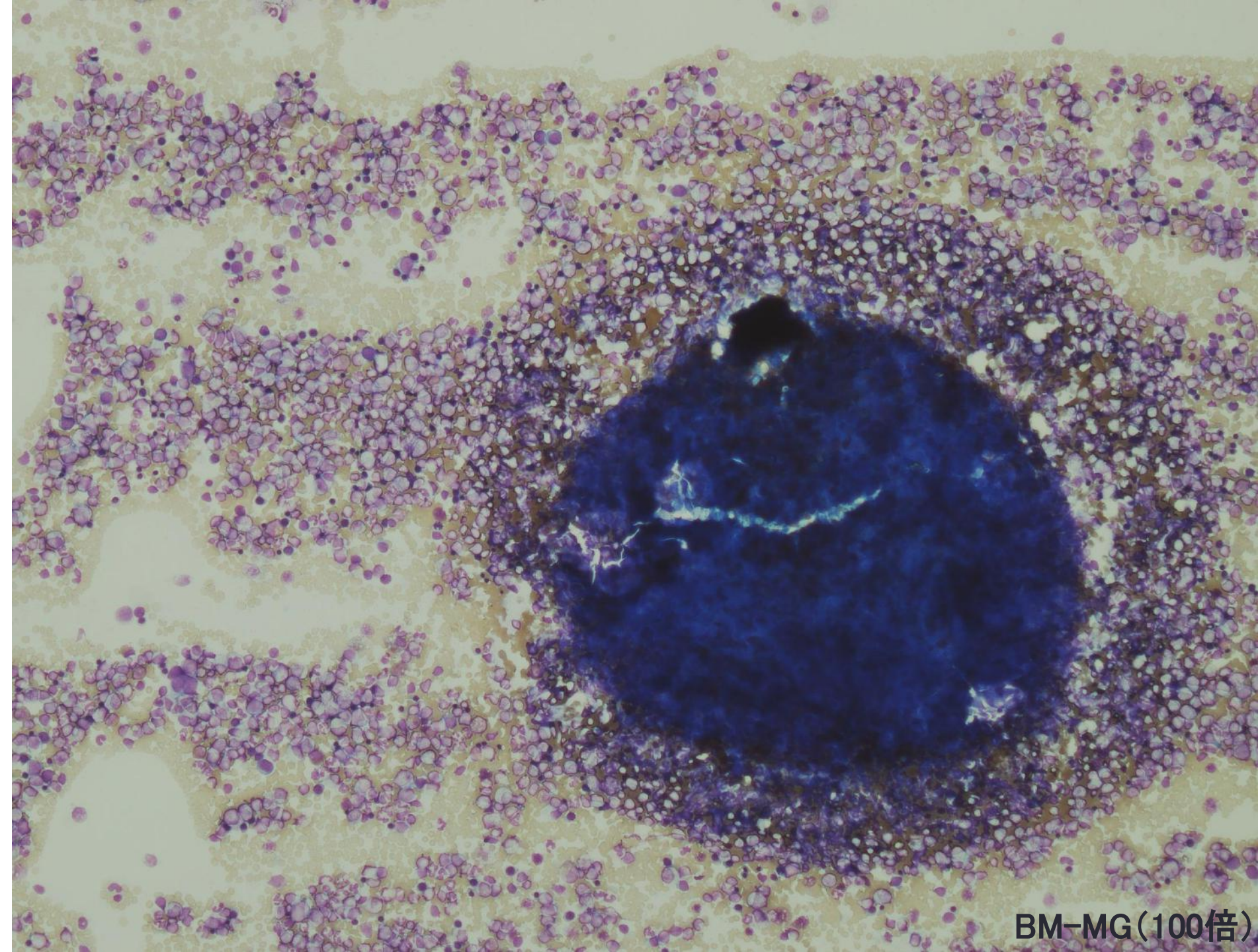
2型

1型

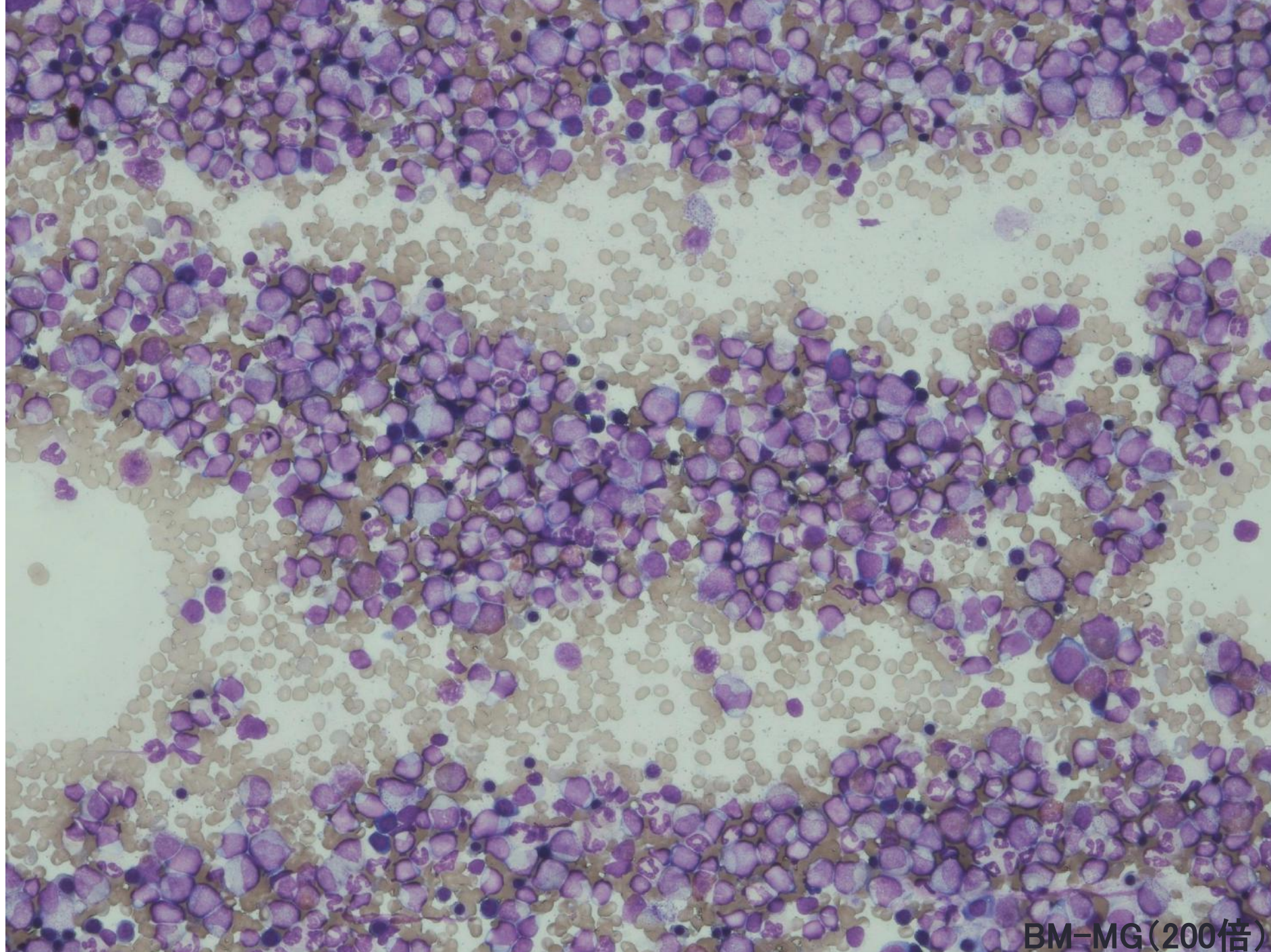
0型

陽性率: 31.0% (75~95%)  
陽性指数: 69 (150~330)

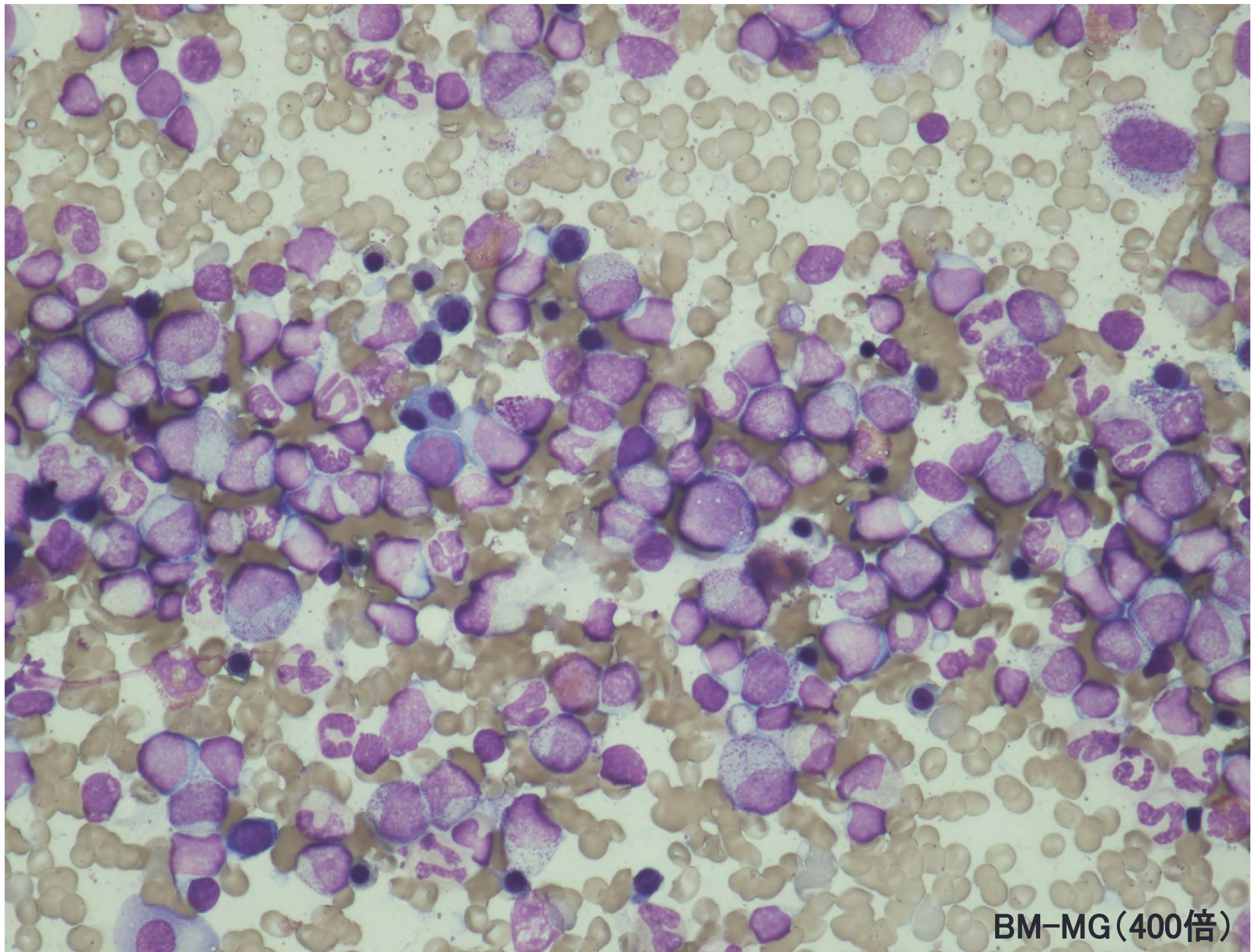
ALP染色(1000倍)



BM-MG(100倍)

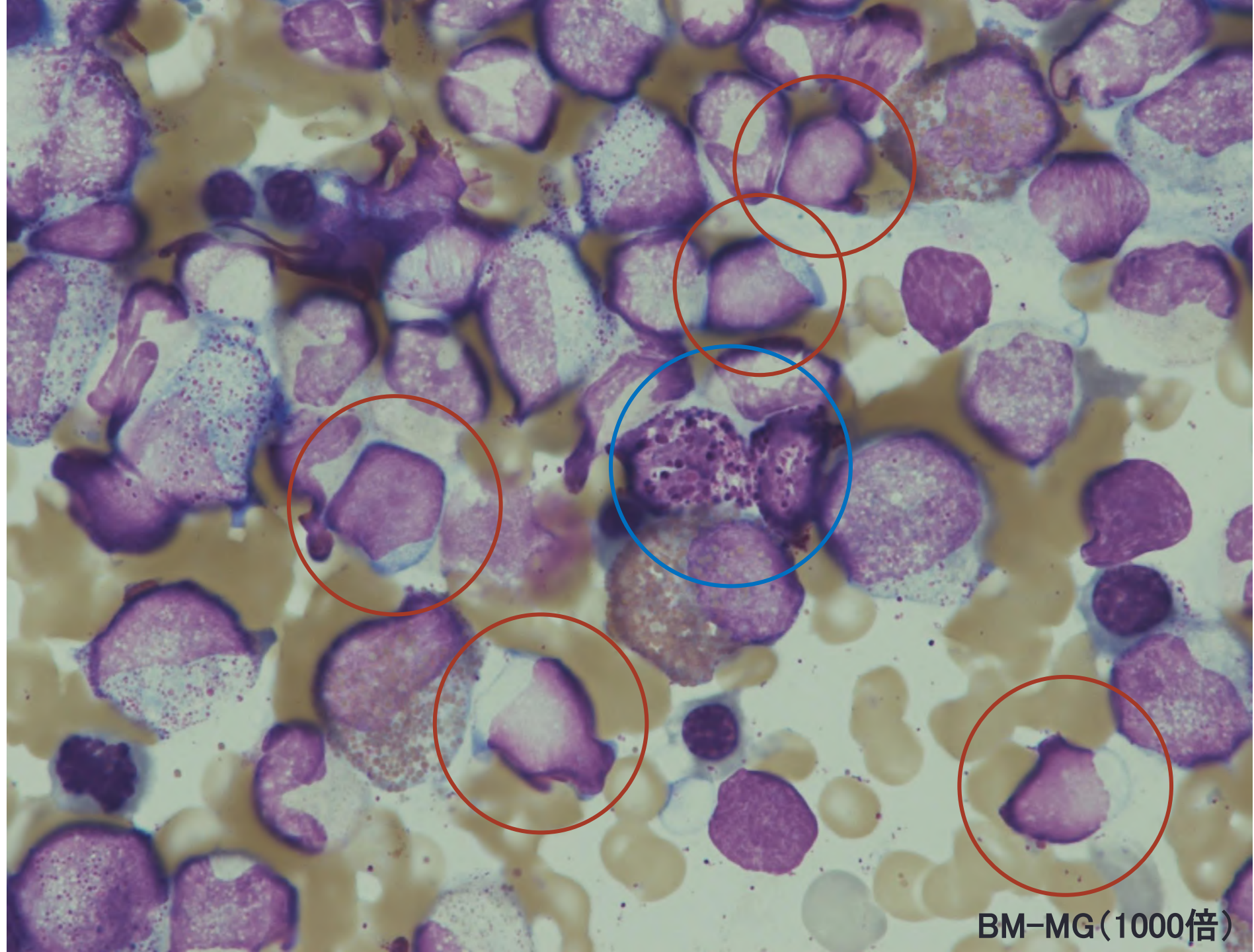


BM-MG(200倍)

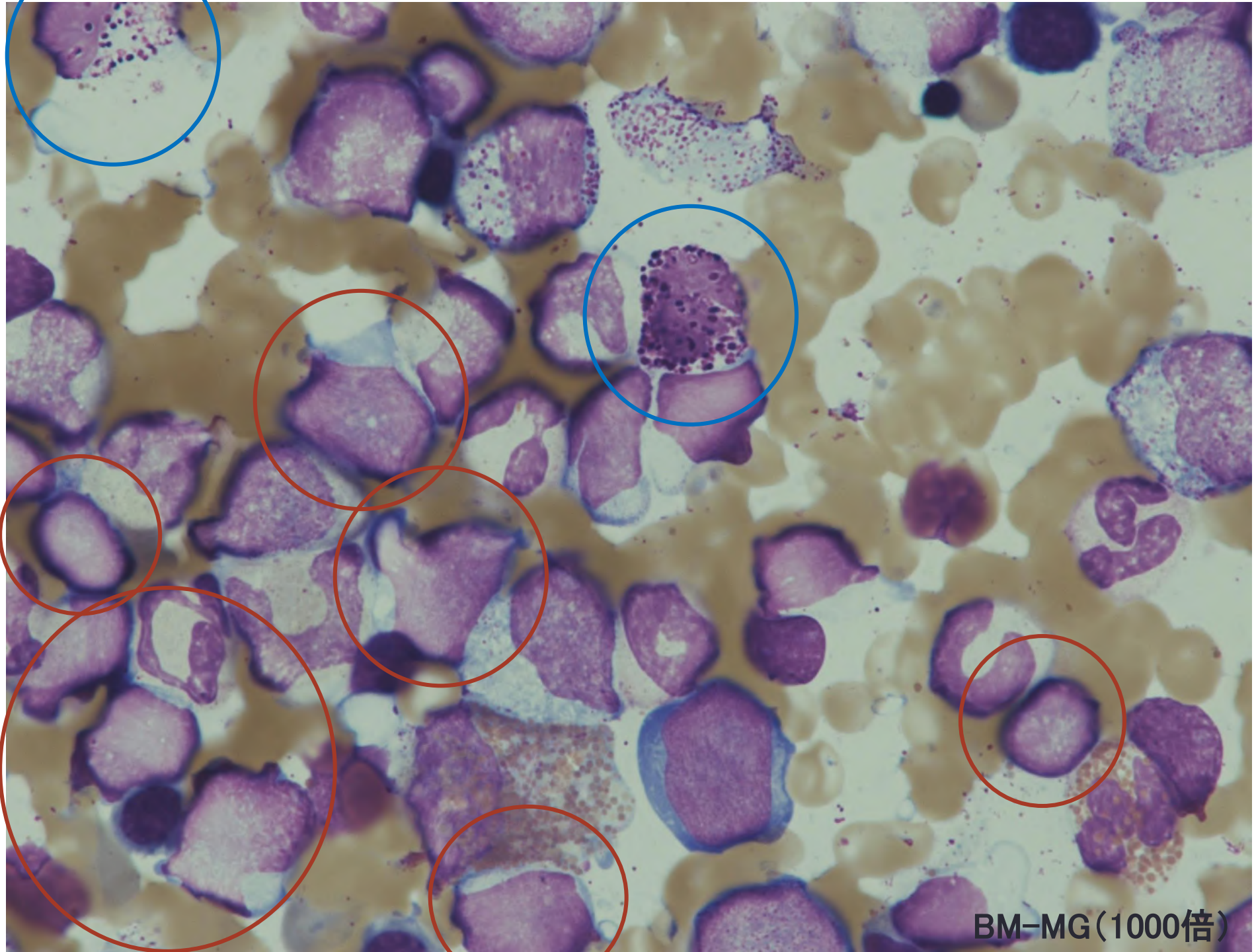


BM-MG(400倍)

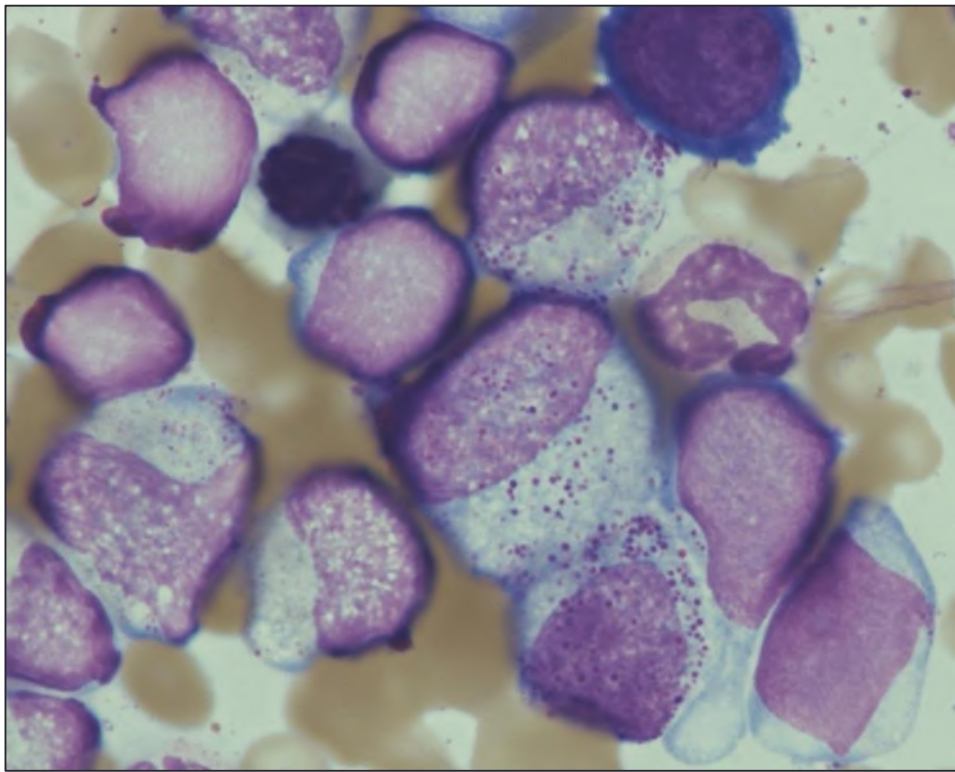




BM-MG(1000倍)

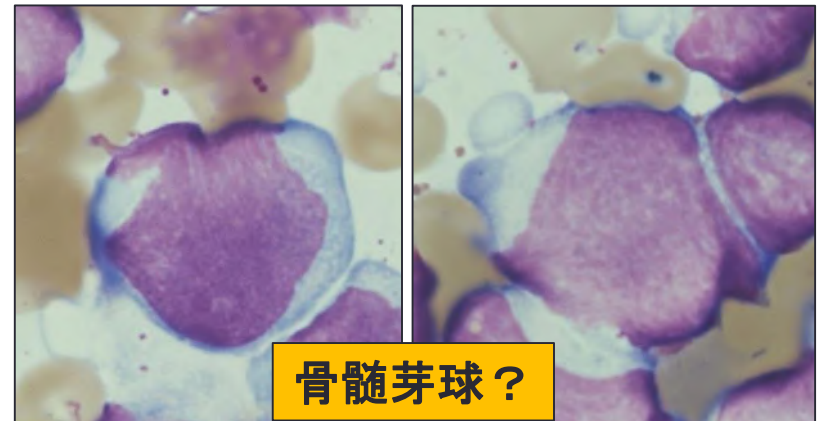
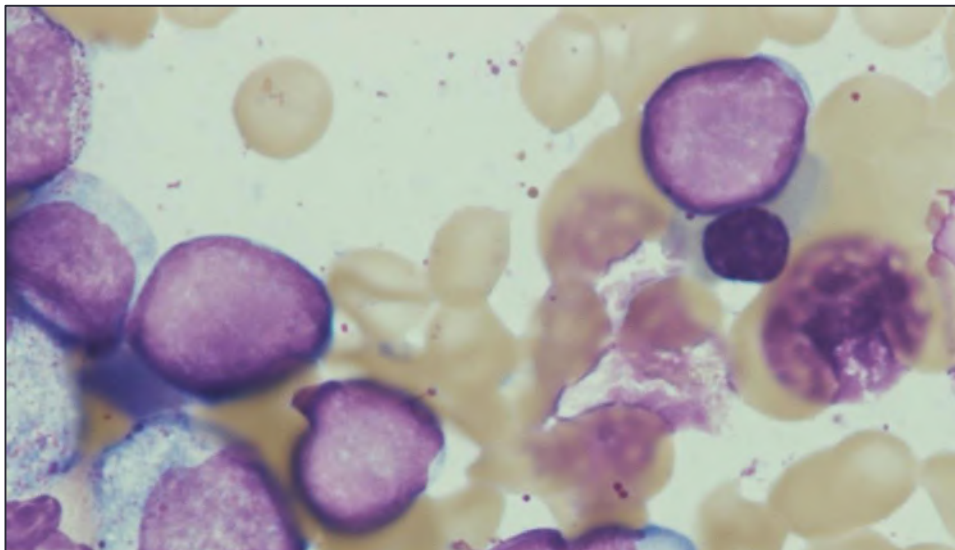


BM-MG(1000倍)



- ①過形成・巨核球増加、脂肪滴減少
- ② M/E比3.96⇒顆粒球系過形成
- ③芽球様細胞増加16.6%
- ④Baso,Eo増加
- ⑤幼若～成熟好中球系顆粒分布異常、脱顆粒

末梢血同様,骨髓中に認められる芽球様細胞もN/C比が高く,核網は粗剛で,核小体は不明瞭、一部有尾状の細胞質も認められる。これらの所見より芽球様細胞の系統はリンパ芽球が疑われた。しかし、末梢血同様N/C比70～80%、核網繊細で核小体を有する細胞も認めた。こちらは骨髓芽球？



骨髓芽球？

骨髓像MG染色(1000倍)

## 骨髓像から推測される疾患と追加検査

①顆粒球系・巨核球系増加、白血病裂孔が認められない、Baso・Eo増加  
幼若～成熟好中球系顆粒分布異常、脱顆粒

⇒CML、aCML

②芽球増加(16.6%)

⇒CML(AP)、aCML

③リンパ芽球と骨髓芽球の混在？(リンパ芽球＞骨髓芽球)

⇒CML(AP)、MPAL



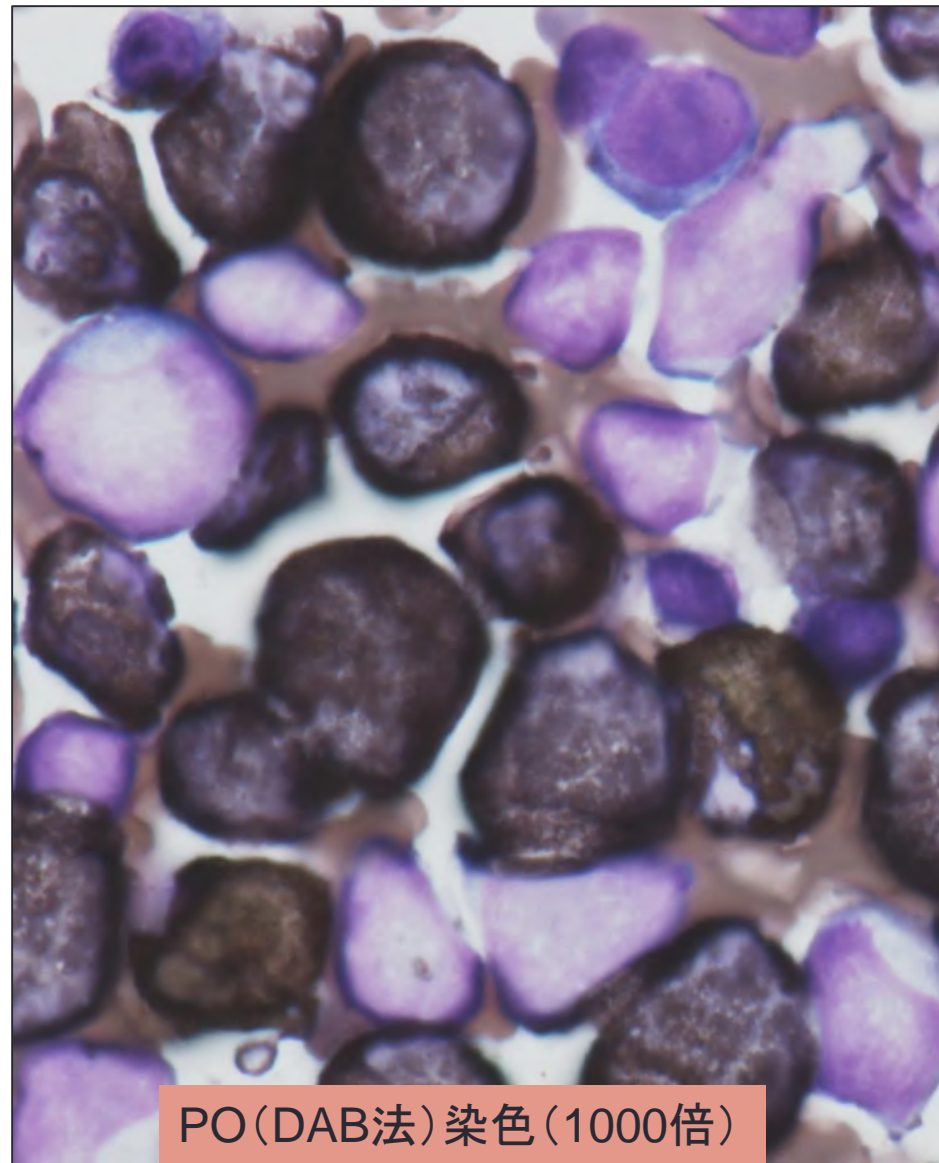
①特殊染色(PO・PAS)⇒形態診断の補助

②表面マーカー、病理(免疫染色)⇒細胞系統の鑑別

③染色体検査G-band法⇒CMLの確定(否定)、MPAL

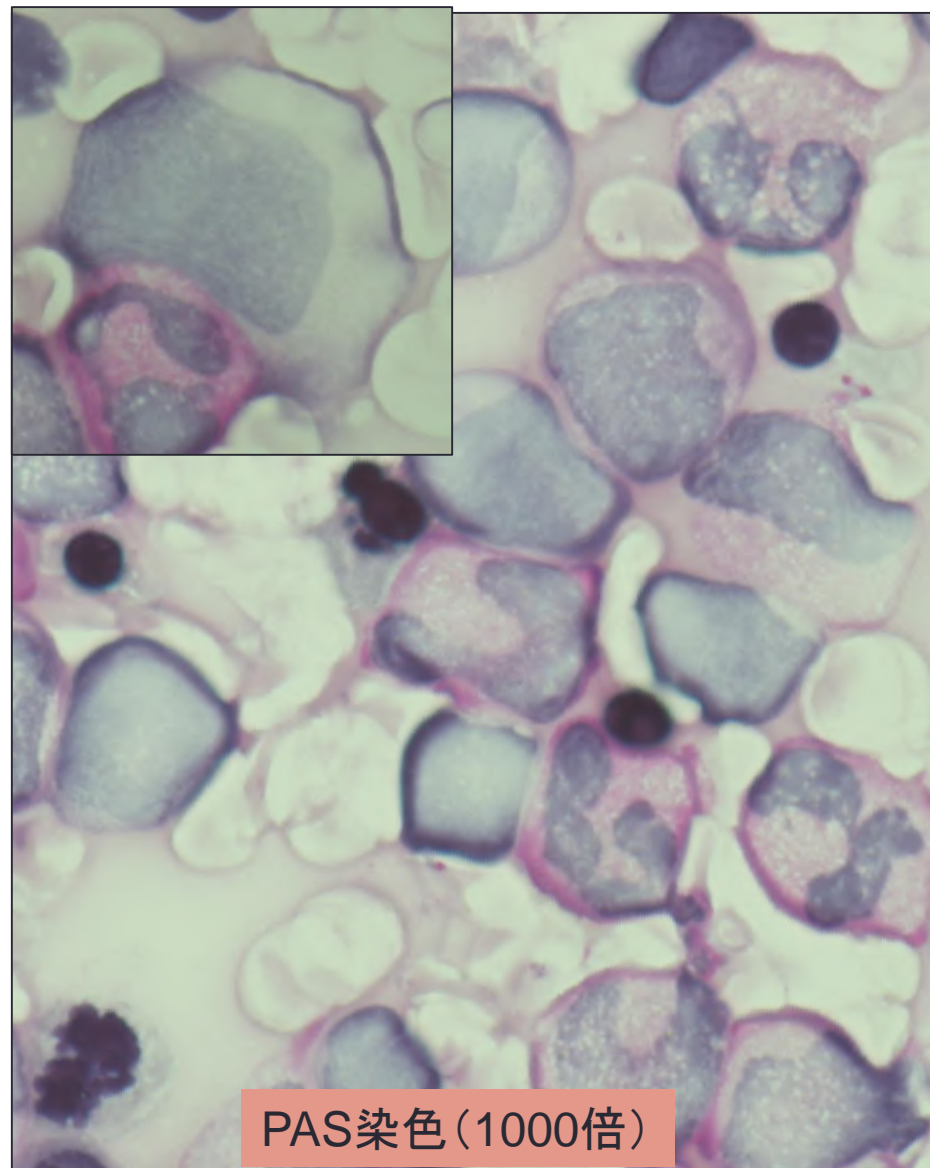
④BCR-ABL1(FISH)⇒CMLの確定(否定)、MPAL

# 特殊染色所見



PO (DAB法) 染色 (1000倍)

芽球樣細胞: 陰性



PAS 染色 (1000倍)

芽球樣細胞: 陰性

# 形態診断

PO染色

芽球様細胞:陰性

PAS染色

芽球様細胞:陰性

ALP染色(PB)

陽性率31(60.5~99.5)

陽性指数69(170~335)

この症例は…

- CT,USで脾腫を認める。
- 末梢血において白血球裂孔を認めない。
- 骨髄は過形成、巨核球著増、M/E比軽度高値
- 末梢血、骨髄ともにBaso,Eoの増加あり
- 幼若～成熟好中球系顆粒分布異常、脱顆粒
- 特殊染色より芽球はリンパ系?、骨髄系?、NAP低値
- 芽球様細胞16.6%(10~19%)

【形態診断】

FAB分類 慢性骨髄性白血病 移行期:CML(AP)

※鑑別疾患:MPAL、aCML

# 追加検査(病理、表面マーカー、染色体検査)

## ・【病理検査】

骨髄実質は80%でhypercellular marrow。M:E比は約2:1、Megakaryocyteは1~3個/HPF。HE・AS-Dギムザ染色上、ギムザ陰性の幼弱な細胞の集塊を散見します。免疫染色の所見を併せると、CD34陽性芽球、MPO陰性、TdT陽性、CD79a弱陽性の芽球が小結節状に散在し、有核細胞の20%程度に認められます。 ⇒B-ALL

## ・【表面マーカー(LLA CD45ゲーティング)】※芽球領域にゲート(11.7%)

CD10(73.0%),CD19(83.6%),CD13(87.7%),CD33(44.4%), CD34(95.4%), HLA-DR(95.5%)  
TdT(82.3%) ⇒骨髄・リンパ系マーカーの共発現⇒CML、MPAL(EGIL基準は満たすが、WHO分類2008基準は満たさない)

## ・【染色体検査(G-band)】

46,XY,t(9;22)(q34q11.2)[20] ⇒CML、MPAL(aCML否定)

## ・【染色体検査(BCR-ABL(FISH))】

100細胞中、融合シグナル99% ⇒CML、MPAL(aCML否定)

※上記所見、脾腫、Baso増加、分化・成熟傾向あり、NAP低値所見より…

## 【確定診断】

WHO分類 MPN CML,BCR-ABL1陽性(AP)

FAB分類 CML(AP)

# CML移行期(AP)、急性転化期(BP)の所見

## 【Accelerated phase (移行期)】

以下の項目の1つ以上:

1. 骨髄芽球(芽球) 10~19% (末梢血または骨髄)
2. 末梢血好塩基球  $\geq 20\%$
3. 持続する血小板減少  $< 10$ 万/ $\mu\text{L}$  (治療に関係なく)
4. 持続する血小板増加  $> 100$ 万/ $\mu\text{L}$  (治療に抵抗性)
5. 持続・増強する白血球増加  $> 1$ 万/ $\mu\text{L}$  又は脾腫 (治療抵抗性)
6. 新しいクローン性の進展を示す細胞遺伝学的所見の出現 (付加的染色体異常の出現)

APからBPへの進行

CPからAPへの  
進行

## 【Blast phase (急性転化期) (50%は骨髄系, 25%はリンパ系、25%その他)】

以下の項目の1つ以上:

1. blasts  $\geq 20\%$  (末梢血または骨髄)
2. blastの髄外増殖
3. 骨髄生検でのblastsのクラスター(集簇像)

☆慢性期は診断後無治療の場合3~5年で移行期3~6か月、急性転化期に進行する。



## WHO分類2016年改定におけるCMLの主要な変更点

①リンパ系急性転化 (lymphoid-blastphase:lymphoid-BP)に関する注意の記載である。WHO分類における急性転化期 (blast phase:BP) の定義は末梢血/骨髄中の芽球割合が20%以上、または髄外腫瘍であるが、lymphoid-BPの発症と進展は急速であるため、今回の改定では、たとえ少なくともリンパ芽球が存在する場合は、差し迫った急性転化を想定した検査や経過観察が推奨されている。

②チロシンキナーゼ阻害薬 (tyrosine-kinase inhibitor:TKI) 時代に対応して、移行期 (accelerated phase:AP) の定義にTKIへの耐性に関する基準が暫定的に取り入れられた。

☆“Chronic myelogenous leukemia”から“Chronic myeloid leukemia”に記述が変更。

## 移行期におけるTKIへの耐性に関する暫定的基準

- 最初のTKI治療に対する血液学的耐性（もしくは最初のTKI治療に対する血液学的完全奏効の非達成）
- 連続した2種類のTKI治療に対する、何らかの血液学的、細胞遺伝学的な耐性の兆候
- TKI治療中における2カ所以上のBCR-ABL1点変異の出現

※慢性期のチロシンキナーゼ阻害剤（TKI）治療中に耐性を示唆するいずれかの所見がみられた場合、移行期と判断する。

# 慢性骨髄性白血病,BCR-ABL1陽性(CML)①

## 【定義】

CMLは1つの多能性造血幹細胞の形質転換によって起こる腫瘍性疾患である。異常クローンにPhiladelphia(Ph)染色体を認めることが特徴であり、この染色体異常によって形成されるチロシンキナーゼ活性の活性化したBCR-ABL融合蛋白がCMLの病因であることが証明されている。

## 【疫学】

CMLは全白血病の20%を占める。世界的にみても、年間発症頻度は10万人あたり1~1.5人と稀で人種間差はみられない。男女比は男性にやや多い。発症率は年齢とともに増加し、発症年齢の中央値は45~55歳である。

## 【臨床症状】

最近では定期健康診断の普及により、白血球増加などの異常値により、CML慢性期は無症候のうちに診断されるケースが多い。急性期への移行に伴い一般的に全身状態の悪化、貧血や血小板減少の進行、あるいは脾腫の増大が観察される。

## 【免疫形質】

CML(CP)の好中球は著しい好中球ALP活性の低下がみられ、通常の好中球で陽性のCD15あるいはHLA-DRの発現が低下している。骨髄系のみではなくリンパ系、その他への急性転化もおこる。多くの症例では骨髄系抗原とともにリンパ系抗原を発現する。

# 慢性骨髄性白血病,BCR-ABL1陽性(CML)②

## 【遺伝子異常】

- 90～95%のCML症例でt(9;22)(q34;q11)異常がみられ、例外型転座(9q34および22q11を含む第3あるいは第4の染色体部位を巻き込んだ転座)の症例も含めて9q34のABL遺伝子が22q11のBCR遺伝子と融合することが基本的な異常である。G-band法では検出できないcrypticな9q34と22q11の転座(マスクド転座)も知られているが、FISH解析やRT-PCR,ダイレクトシーケンス法で検出される。
- BCR遺伝子の切断点
  - Major-BCR(p210蛋白)・・・慢性骨髄性白血病
  - minor-BCR(p190蛋白)・・・Ph陽性急性リンパ性白血病
  - μ-BCR(p230蛋白)・・・好中球優位、血小板増加の亜型

※移行期や急性期で80%以上の症例に見られる付加的染色体異常  
double Ph,+8,+19,i(17q):major-route、Y染色体欠失、minor-route

※急性期での遺伝子異常

TP53,RB1,MYC,p16INK4a,RAS,AML1,EVI-1

## 慢性骨髄性白血病,BCR-ABL1陽性(CML)③

### 【治療と予後】

第1世代:イマチニブ(グリベック)。

第2世代:ニロチニブ(タシグナ),ダサチニブ(スプリセル)

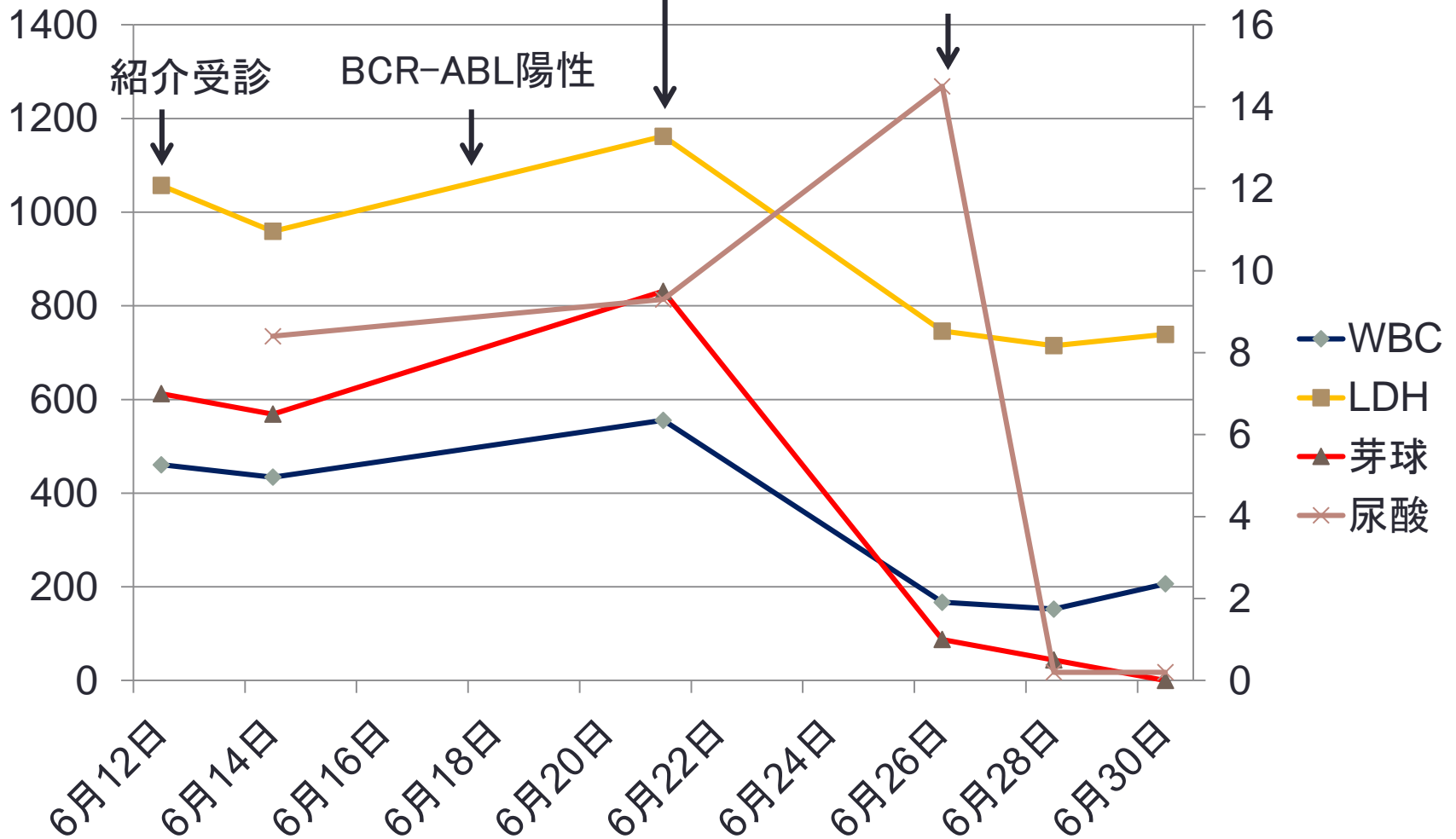
第3世代:ボスチニブ(ボシュリフ),ポナチニブ(アイクルシグ)

※CMLの治療には、BCR-ABLチロシンキナーゼを選択的に阻害するTKIが用いられる。2017年5月現在、わが国で承認されているTKIは5種類あり、病期や治療反応性、遺伝子変異の有無、副作用などを考慮して薬剤が選択される。TKIが導入されてから、CMLの治療成績は飛躍的に向上した。AP/BPに移行すると予後不良であるが、CPでは治療成績良好であるため、早期発見の意義は大きい。TKIによる治療効果が不十分となる場合があるが、その原因のひとつとして、ABL1遺伝子変異が挙げられる。

# スプリセル投与後のWBC,LDH,芽球の推移

スプリセル20mg,50mg(1錠/日×2回=140mg)

ラスリテック7.5mg,1.5mg/100ml生食(1回/日)



## 【まとめ】

- ほとんどのCMLの症例は慢性期に発見されますが、今回の症例は偶然、乳癌の定期フォロー時の採血で発覚した。
- 脾腫、Baso増加、分化・成熟傾向あり、NAP低値が決め手となりCML(AP)と診断されたが、末梢血好中球BCR-ABL (FISH)の確認は重要で、de novoの急性白血病では芽球(単核球)のみにt(9;22)が認められるが、CML(AP/BP)では単核球のみでなく、好中球にもt(9;22)が認められる。
- この症例におけるNAP活性は低値、又付加的染色体異常の出現も認められなかった為、CML(CP)からCML(AP)への移行初期を捉えた病態が予測された。
- 標本中の芽球様細胞は骨髄芽球とリンパ芽球の混在が見られたが、注意深く観察しないと見落とす可能性が高い。組織化学、表面マーカー、免疫染色、染色体検査における精査が必須になる。

# 症例3

熊本中央病院 逢坂珠美



症例 : 60代男性  
腰背部痛・食欲不振にて当院受診

<血液検査>

WBC 6.2 × 10<sup>3</sup>/μl  
RBC 3.78 × 10<sup>6</sup>/μl  
Hb 12.1 g/dl  
MCV 93.1 fl  
MCH 32.0 pg  
MCHC 34.3 %  
PLT 89 × 10<sup>3</sup>/μl  
Ret 0.5 %

<目視分類>

Eosin 1.0 %  
Myelo 2.0 %  
Meta 2.0 %  
Stab 8.0 %  
Seg 50.0 %  
Lym 28.0 %  
Mono 9.0 %  
Erbl 3/100WBC

<凝固検査>

PT 65.4 %  
APTT 37.0 sec  
FIB 178 mg/dl  
FDP 15.2 μg/ml  
DD 8.1 μg/ml

## <生化学検査>

TP	7.0 g/dl	Na	137 mEq/L
ALB	3.2 g/dl	K	4.31 mEq/L
T-Bil	0.6 mg/dl	Cl	99 mEq/L
AST	22 IU/L	Ca	9.08 mEq/L
ALT	17 IU/L	CRP	1.04 mg/dl
LD	328 IU/L		
ALP	402 IU/L		
BUN	23.7 mg/dl		
CRE	1.1 mg/dl		

## <腫瘍マーカー>

CEA	23.7 ng/ml
CYFRA (CK19フラグメント)	2.73 ng/ml
ProGRP	6117.19 pg/ml

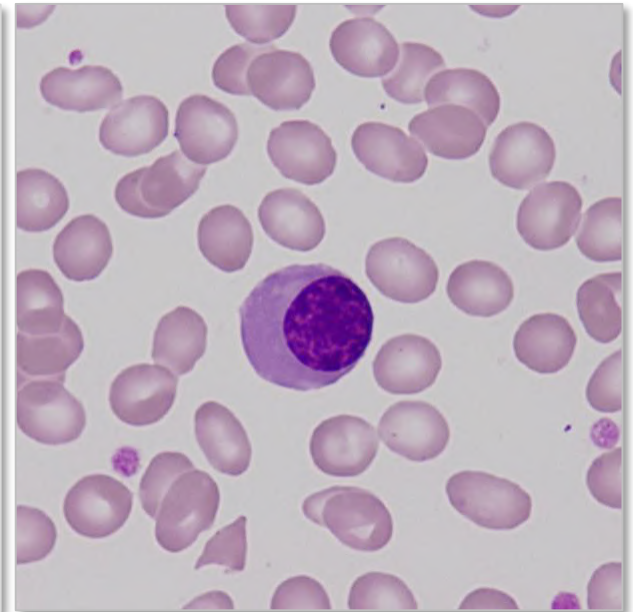
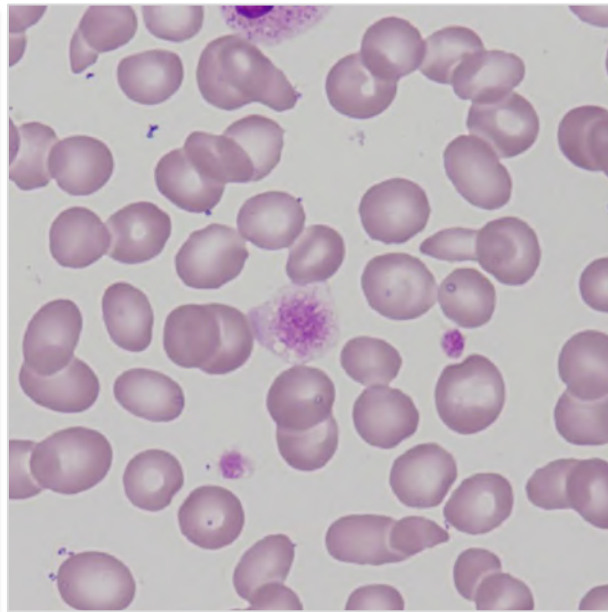
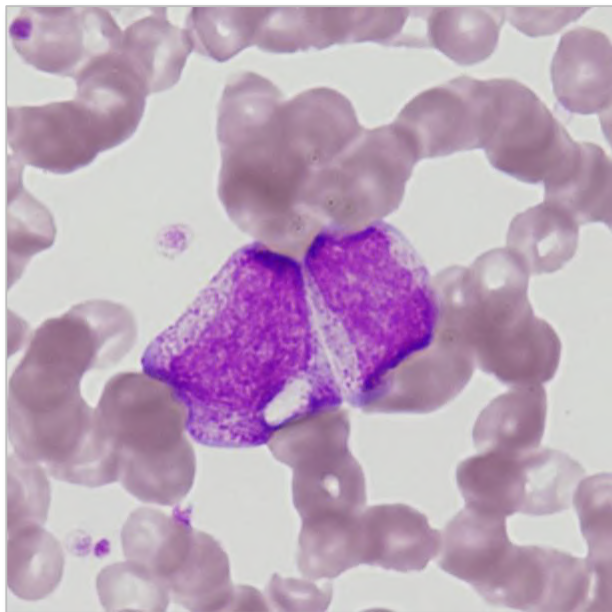
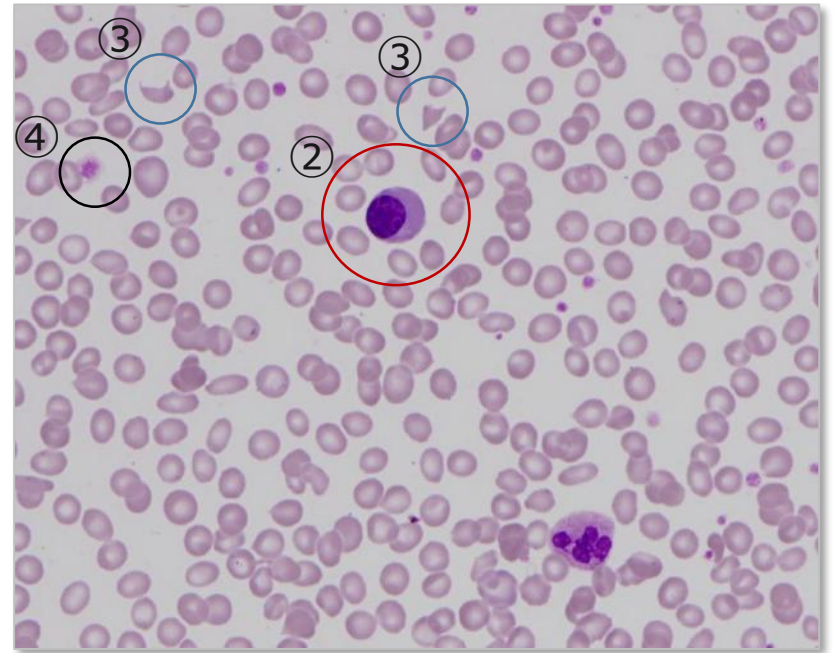
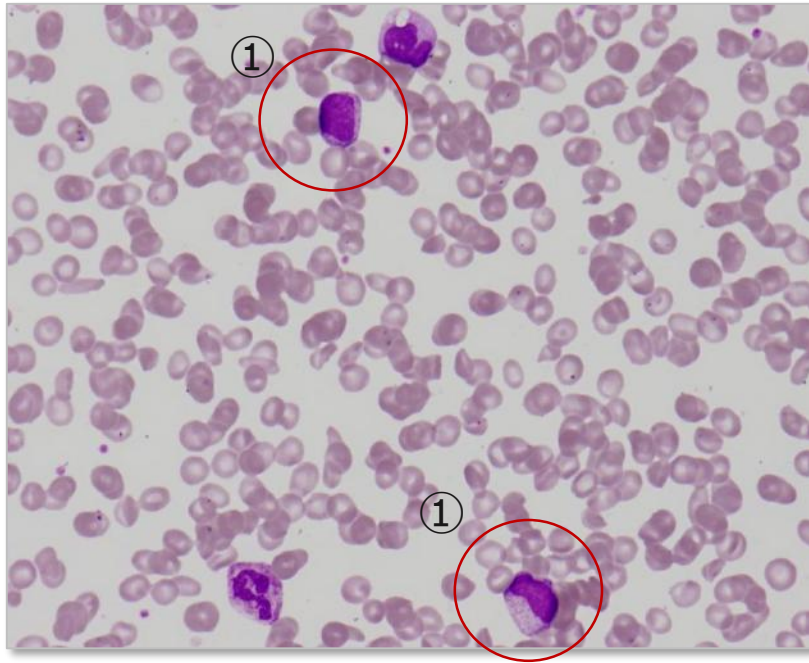
# 末梢血

① 幼若顆粒球

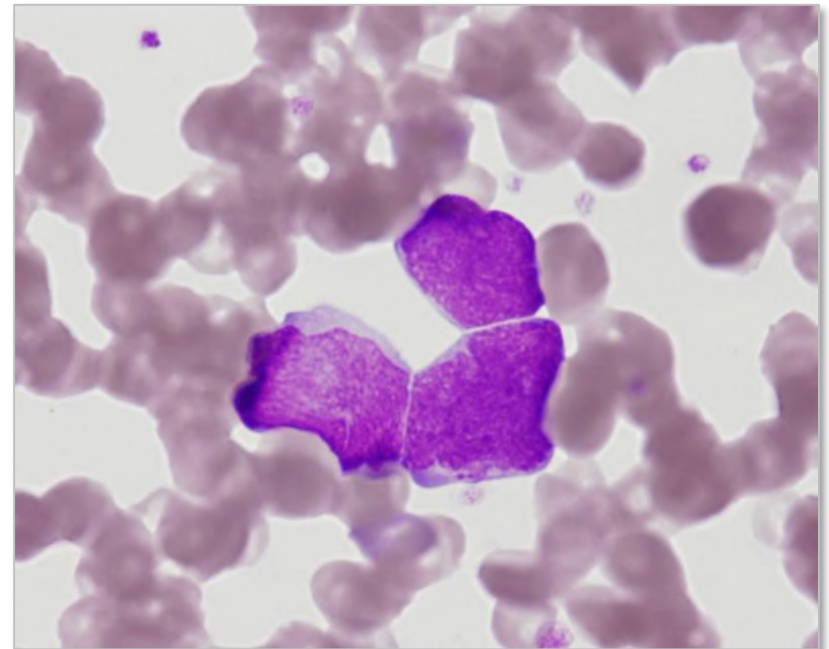
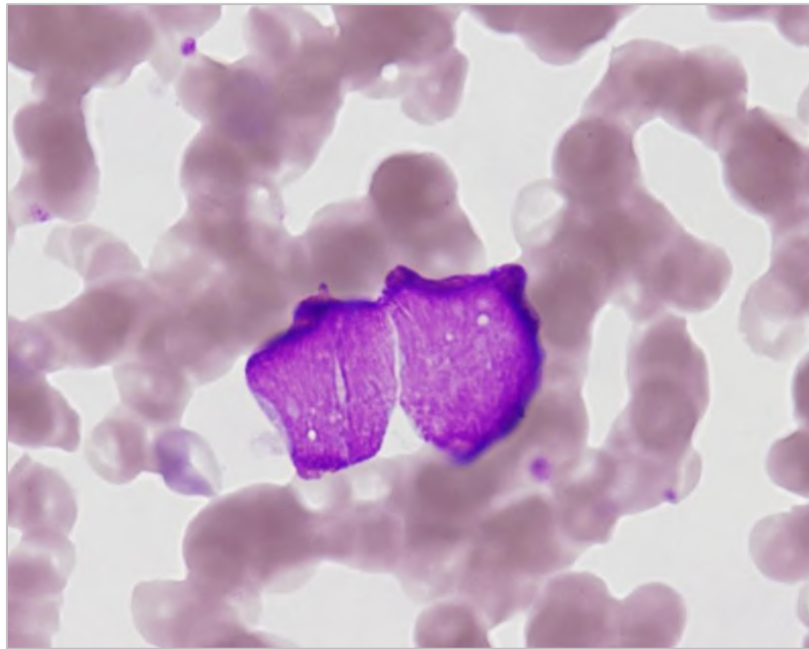
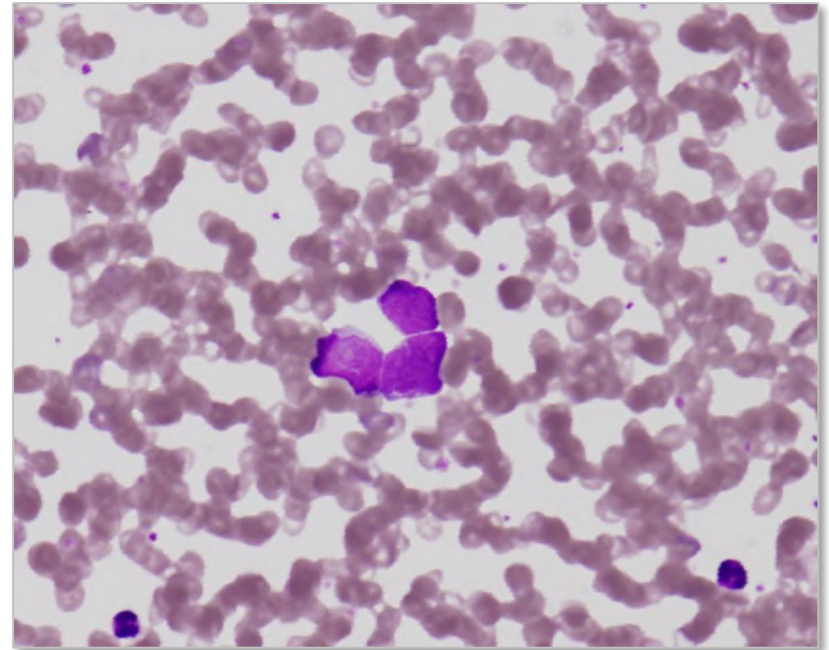
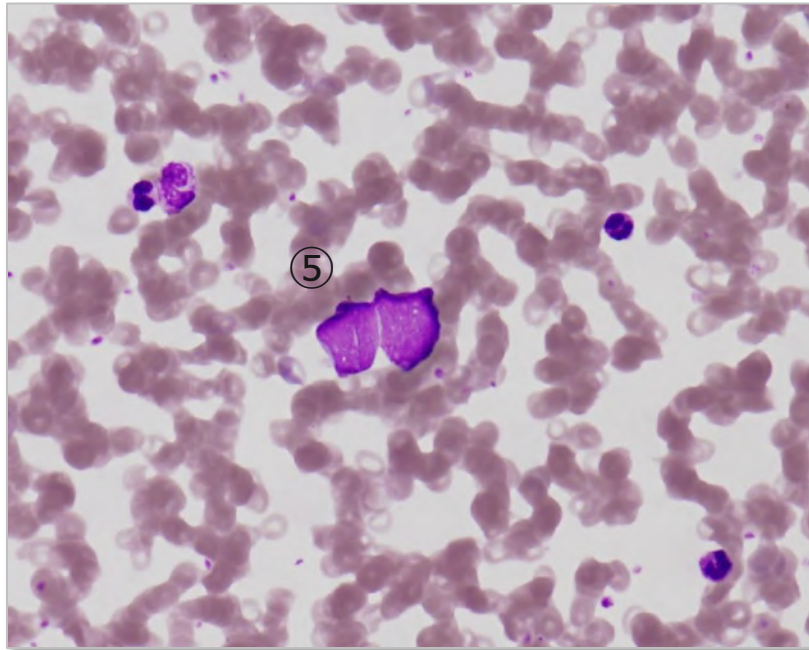
② 有核赤血球の出現

③ 奇形赤血球

④ 大型血小板



# 末梢血 ⑤大型でN/C比大 核網織細 細胞境界明瞭?? Blast??



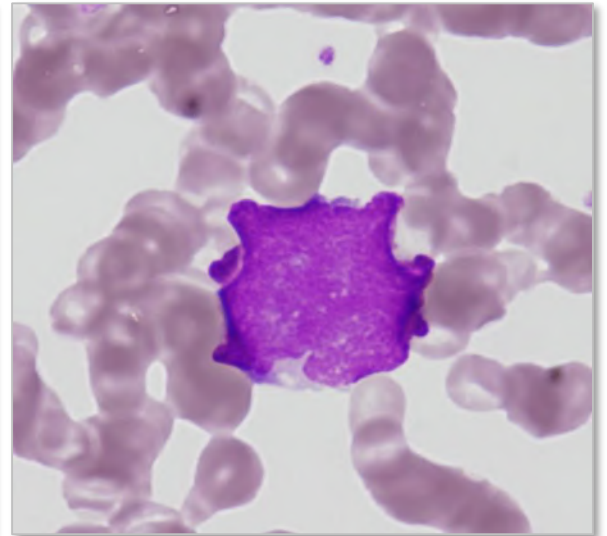
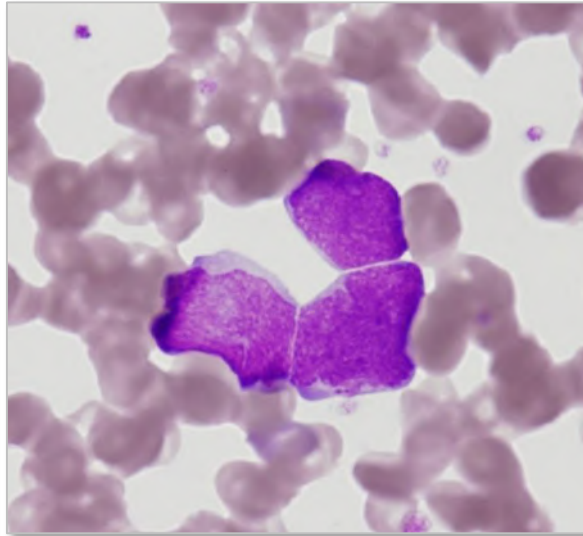
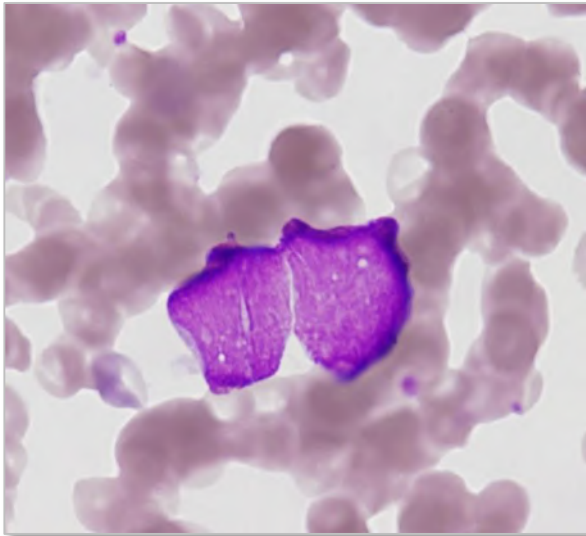
## 末梢血所見より

**ポイント1** 幼若顆粒球・有核赤血球・大型血小板・奇形赤血球の出現



白赤芽球症(leukoerythroblastosis)

**ポイント2** 大型でN/C比大の細胞は、Blast? リンパ腫細胞?

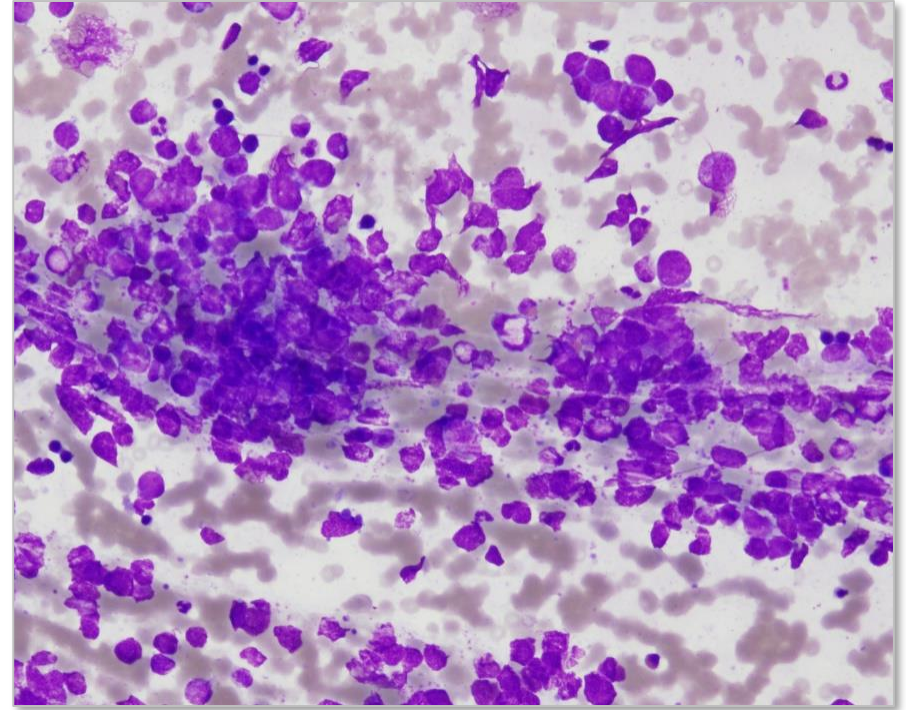
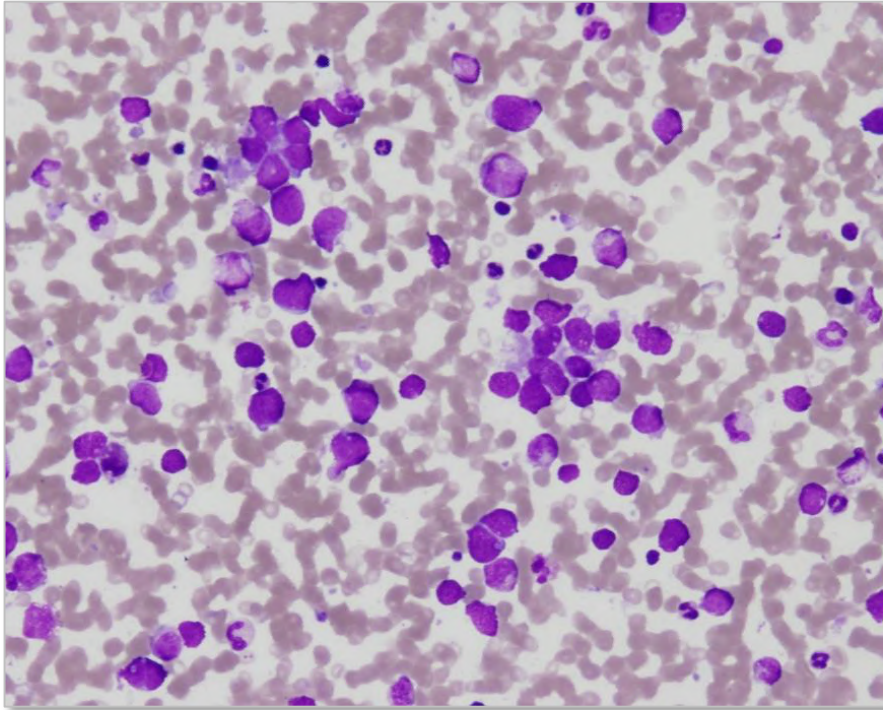


骨髓

NCC 32,100/ $\mu$ L

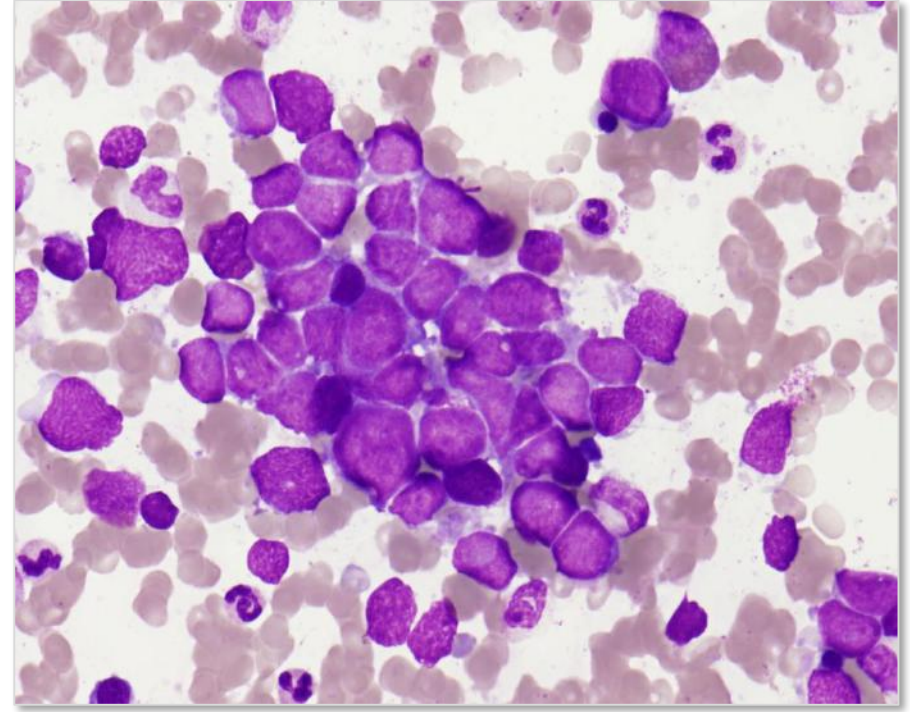
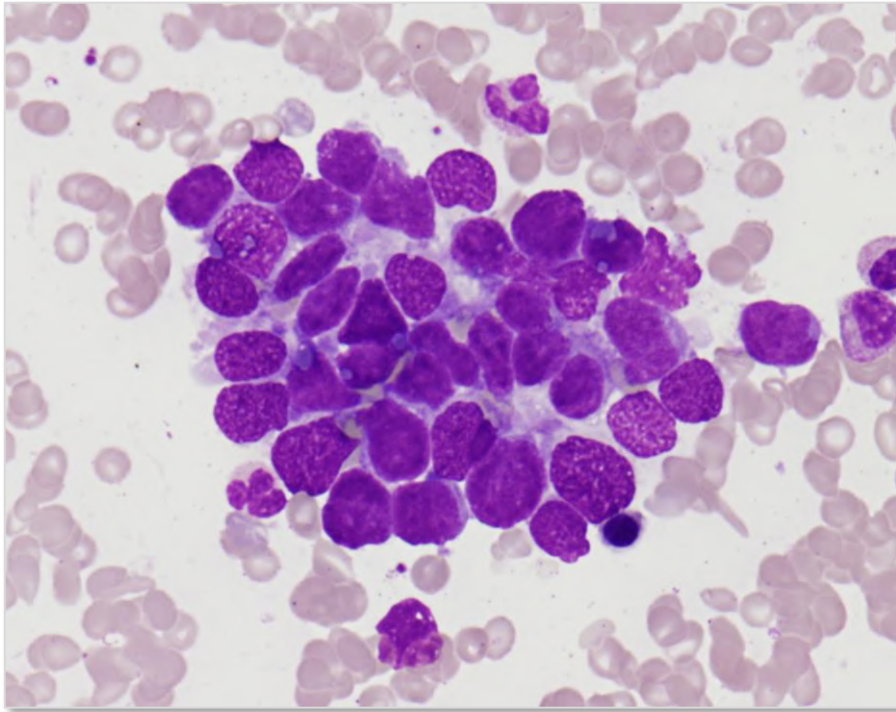
MgK

0/ $\mu$ L



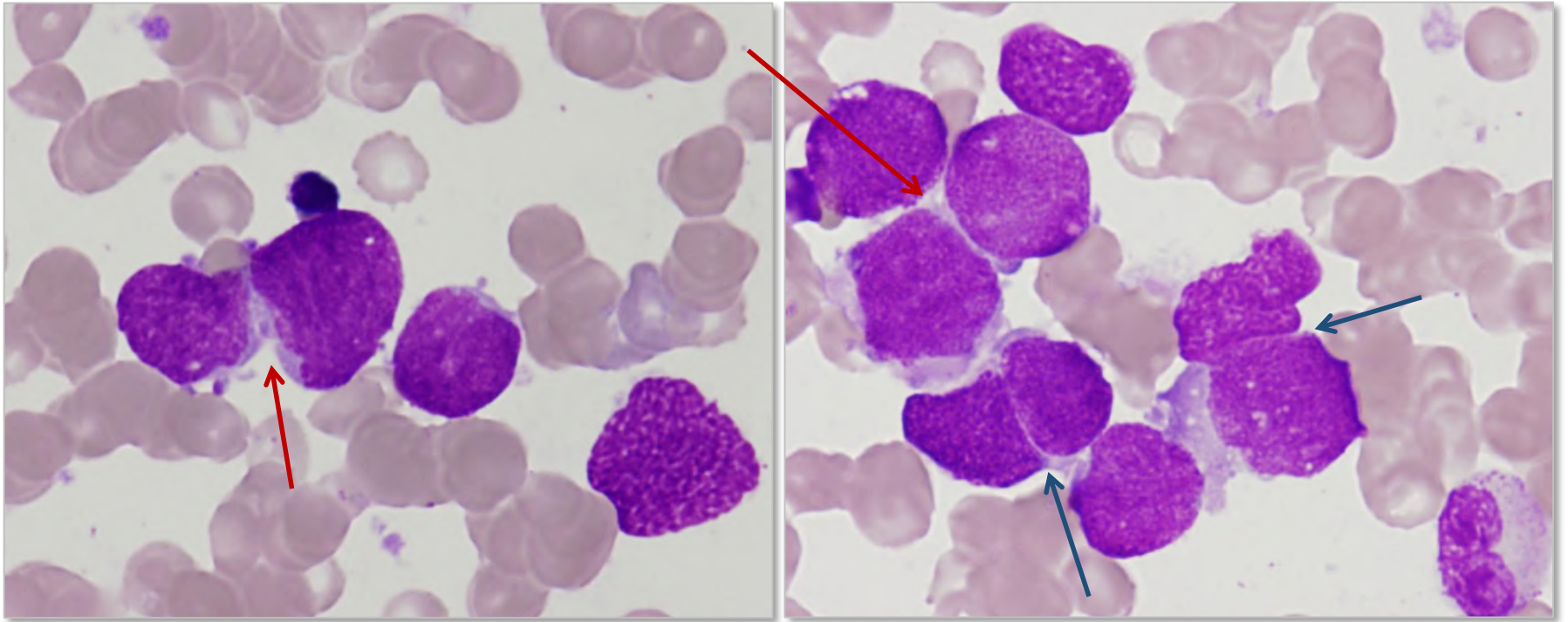
- ・ 孤立散在性、一部に挫滅像がみられる

# 骨髓



- 重積性に乏しい集塊。一部木目込み細工様配列をなす。
- 細胞質に乏しく粘液空胞 (-)

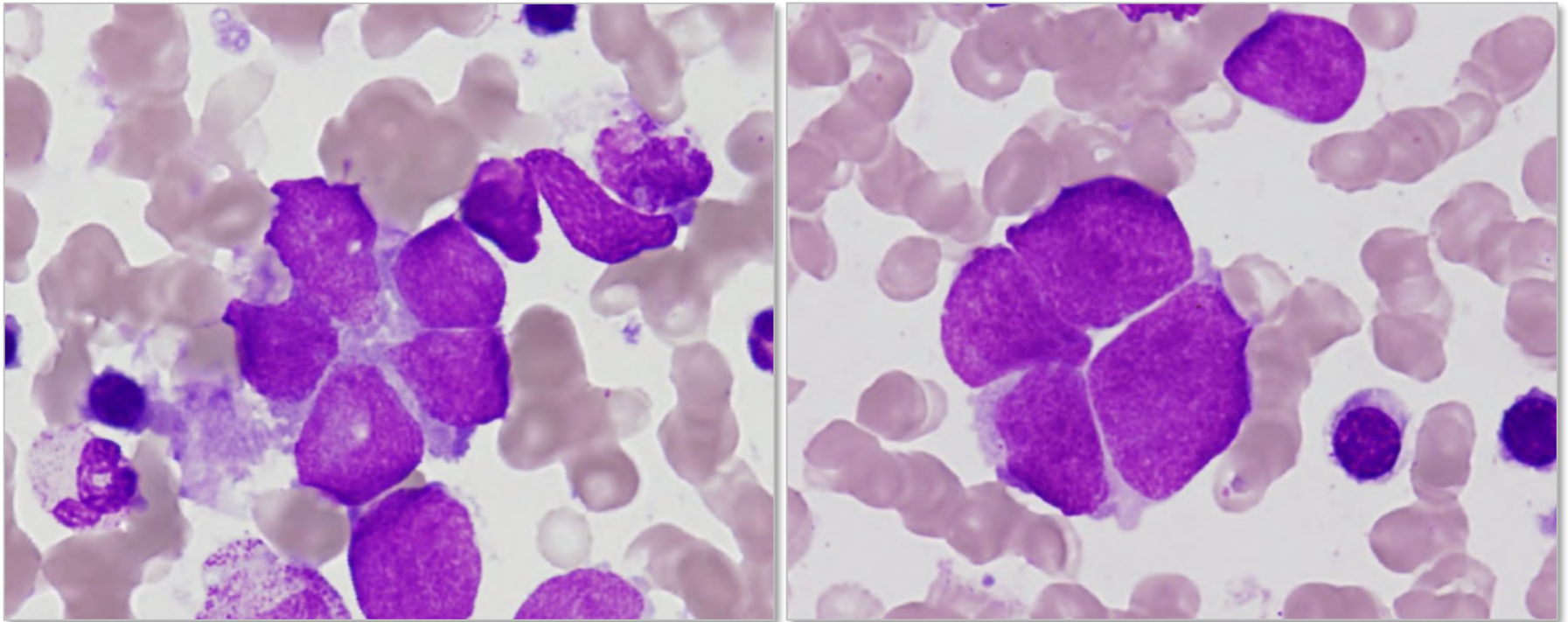
# 骨髓



- 一部裸核様、核影多数あり
- N/C比大で核網繊細
- 核小体は小さい、不明瞭
- 細胞境界不明瞭
- 相互圧排像+



# 骨髓



Erythroid 9.0% Myeloid 57.6% Lym 3.0% Mo 1.0% Other 29.2%

細胞表面マーカー・染色体；提出できず

骨髓所見；裸核でN/C比大の細胞を集塊、あるいは散在性に認める。  
挫滅像も存在する。  
ロゼット様形成や相互圧排像も見られる。

形態診断

小細胞癌の骨髓転移

## 組織所見

- ・変性及び挫滅像+
- ・胞体境界不明瞭、大小不同を示す核で加マヲの濃縮した裸核状の細胞が小巢状、びまん性に見られる。
- ・明らかな腺腔形成や角化傾向は見られない

## 免疫染色

- ・シナプトフィジン (-)
- ・クロモグラニンA(+)
- ・CD56(+)

臨床診断

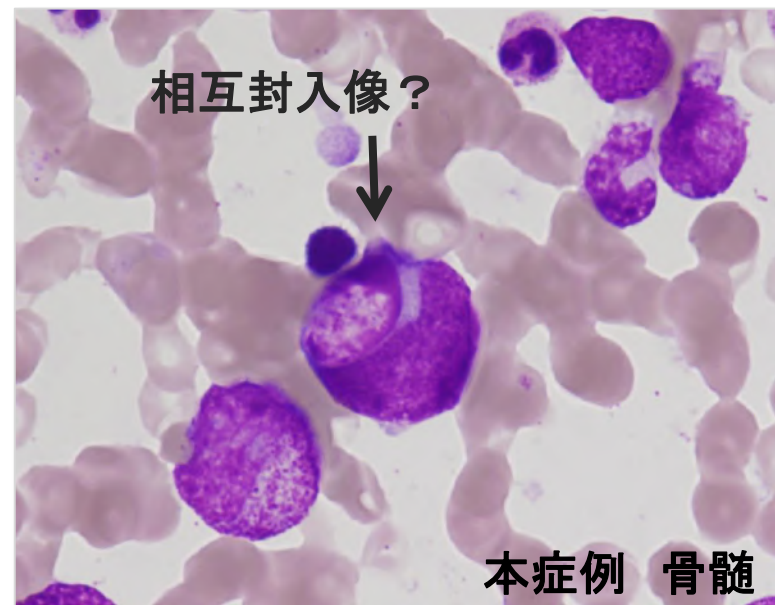
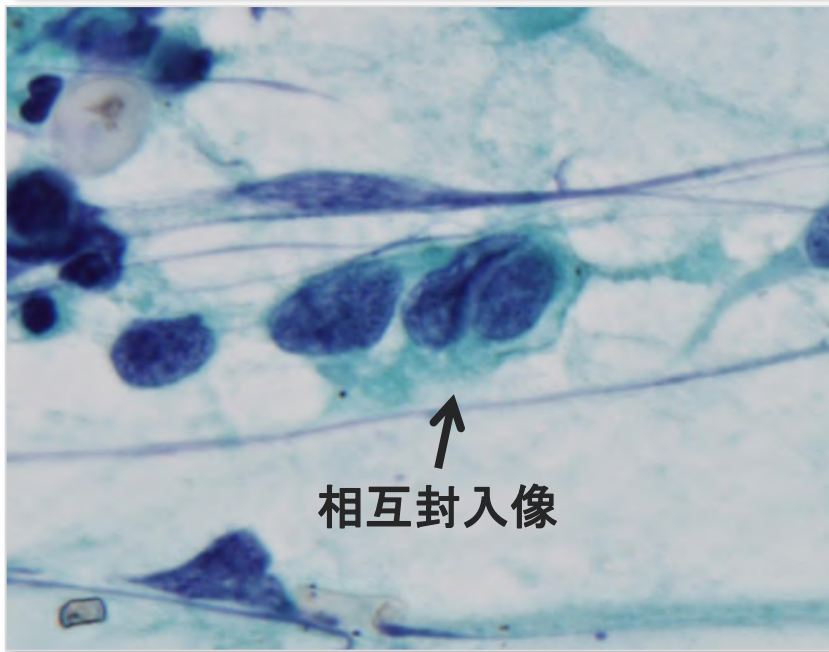
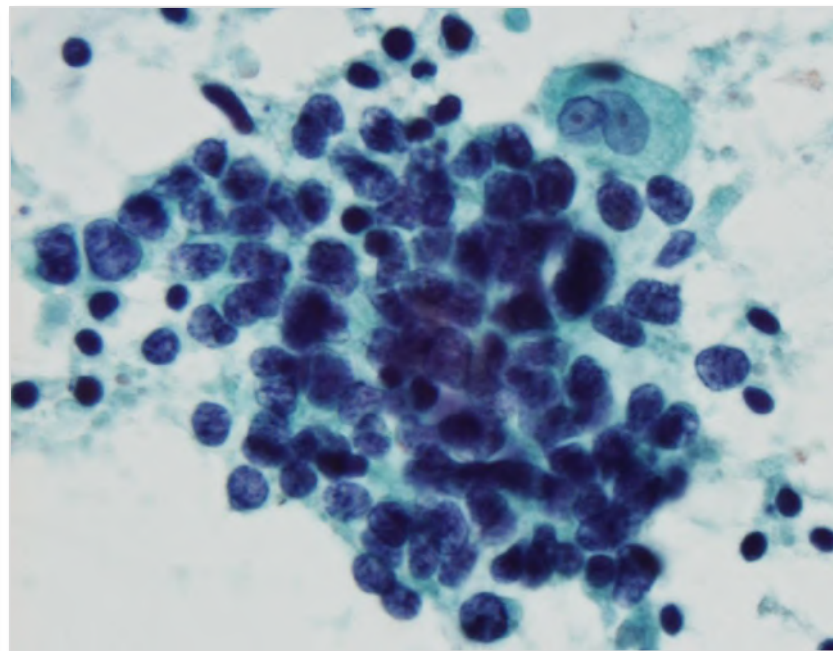
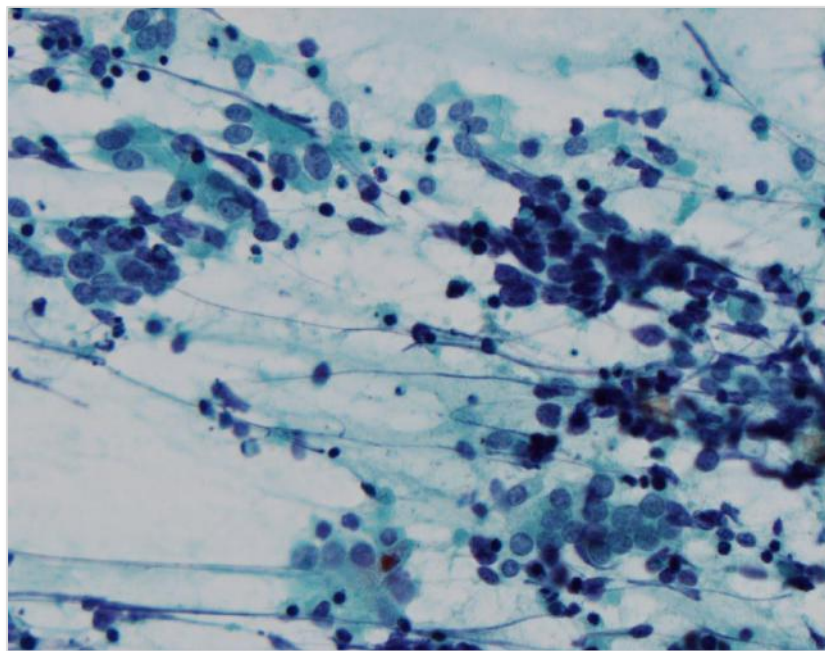
肺小細胞癌

## 肺小細胞癌 (*small cell carcinoma, lung*)

1. 肺がん全体の15~20%を占める
2. 喫煙者に多く、男女比5：1で男性に多い
3. 肺門部に多く進展が早いため、発見時には脳や骨に転移していることが多い
4. 抗がん剤治療や放射線療法が中心となる

症例 : 肺小細胞癌

EBUS

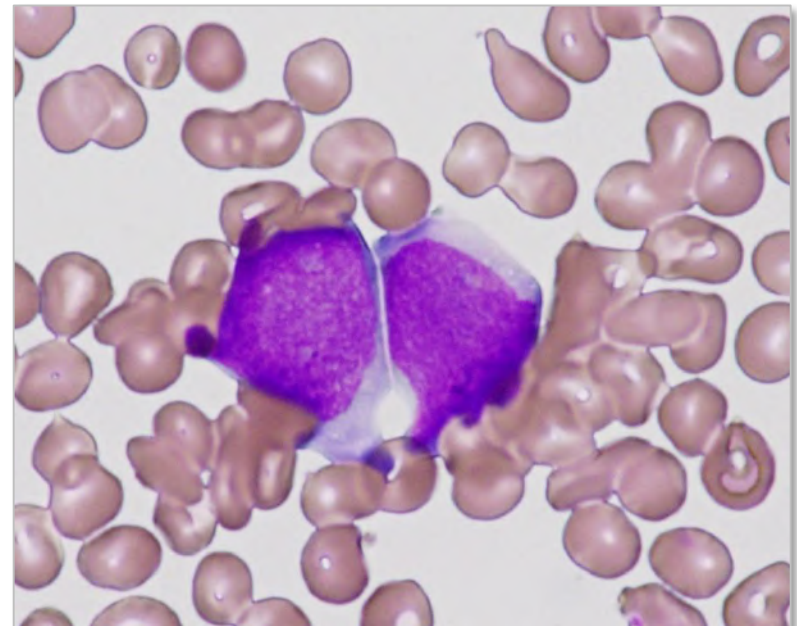
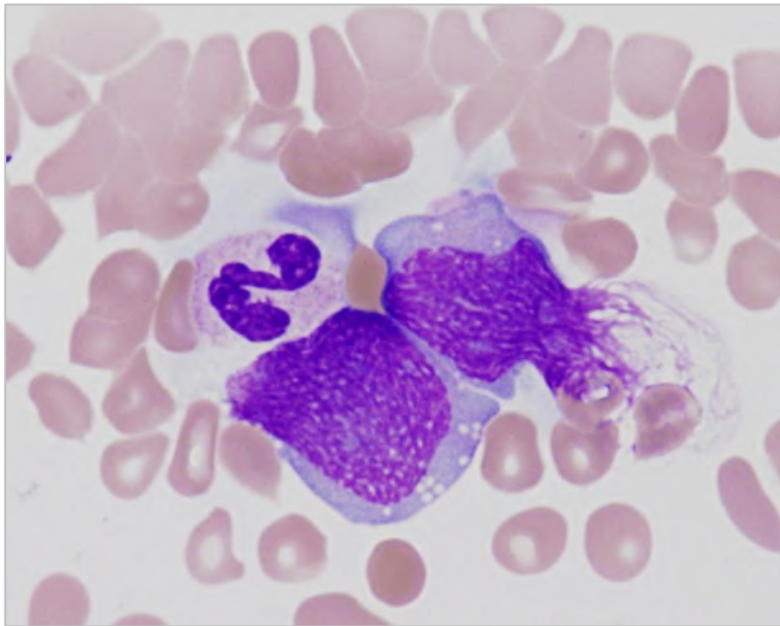
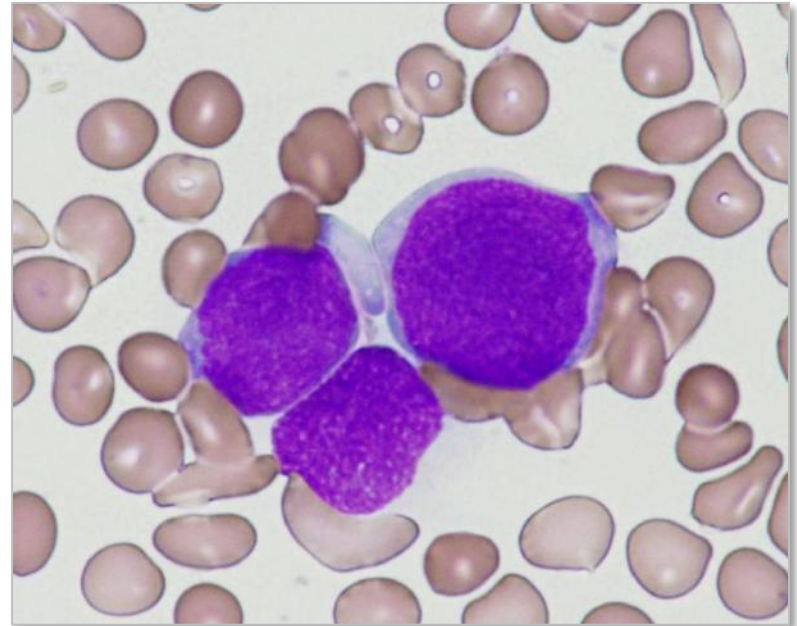
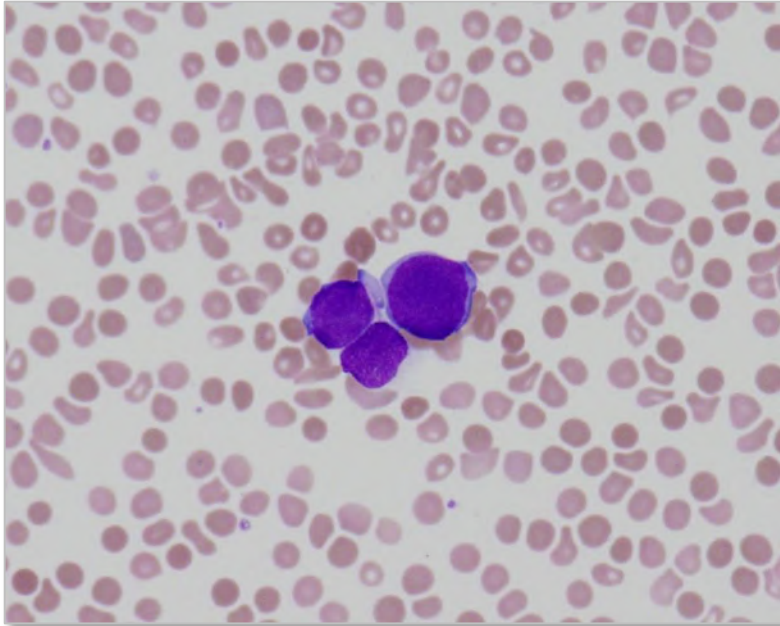


## 骨髓転移性腫瘍 (*Bone marrow metastatic tumor*)

1. 骨髓は、肺・肝臓に次ぐ**転移性腫瘍の好発臓器**である。
2. 乳がん・前立腺がん・肺がんは、骨髓転移率が高い。  
成人では腺癌が最も多い。
3. 以前は、組織細胞学的方法も行われていたが、最近では画像診断法  
(CT・MRI・骨シンチ・PETなど) により診断されることが多い。
4. 骨転移部位は、脊椎 (背骨) ・肋骨・大腿骨などが多い。  
(がんの種類にもよる)

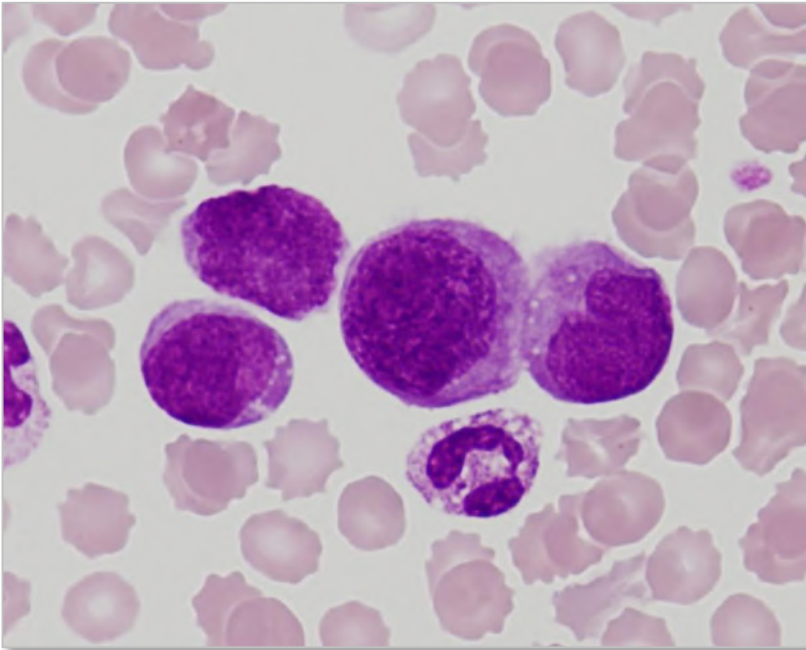
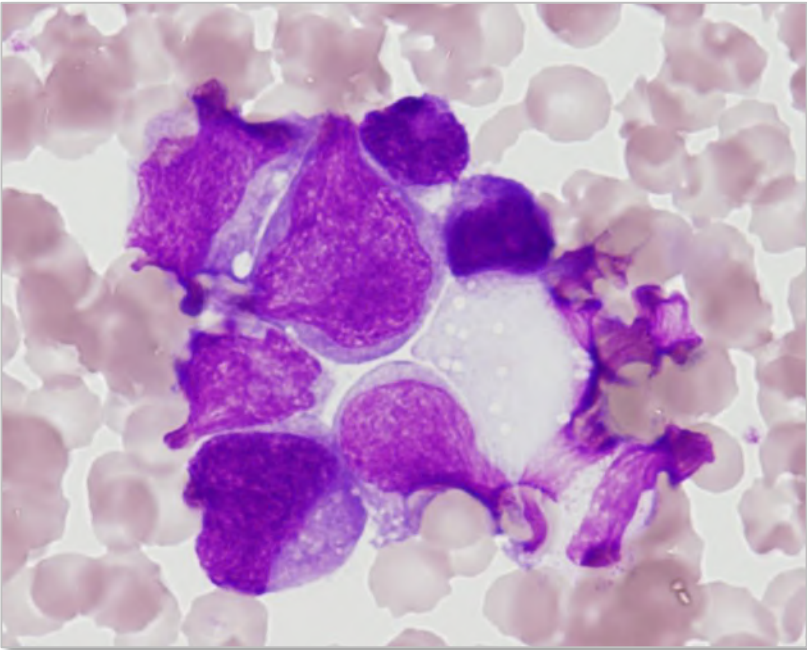
症例 : 60代男性 肺小細胞癌

末梢血



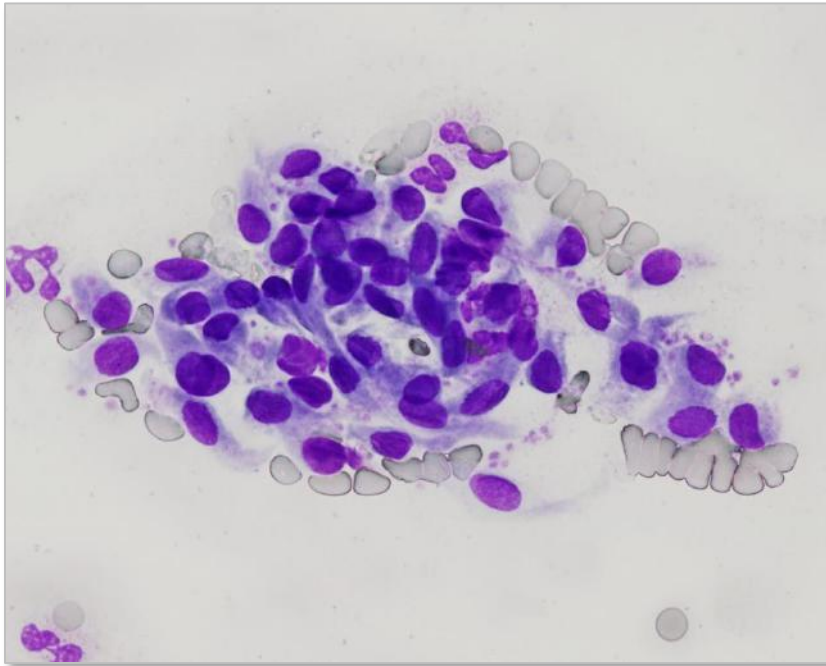
症例 : 30代男性 悪性リンパ腫

末梢血

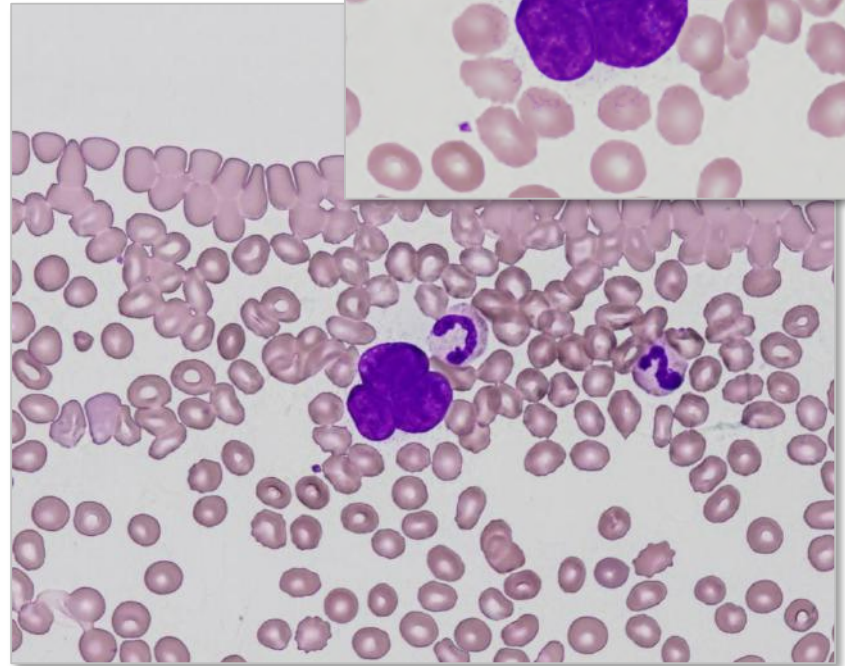


# 悪性細胞とまぎらわしい細胞

# 末梢血



血管内皮細胞

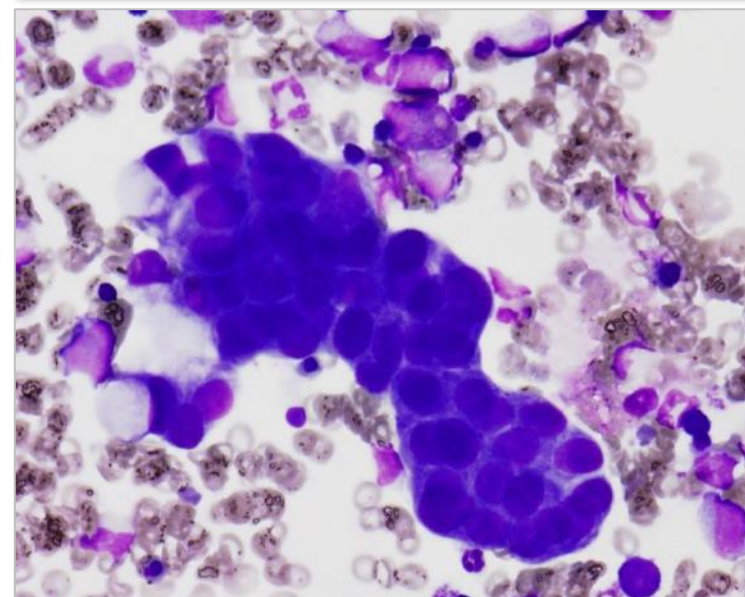
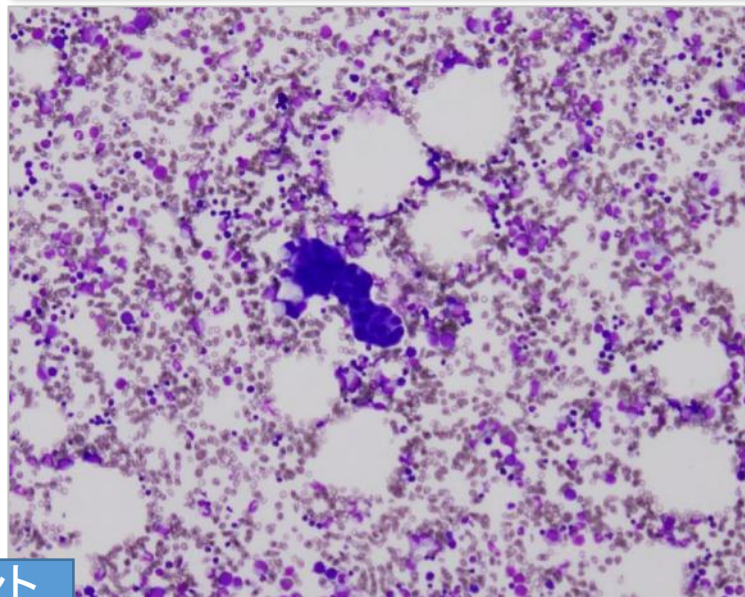
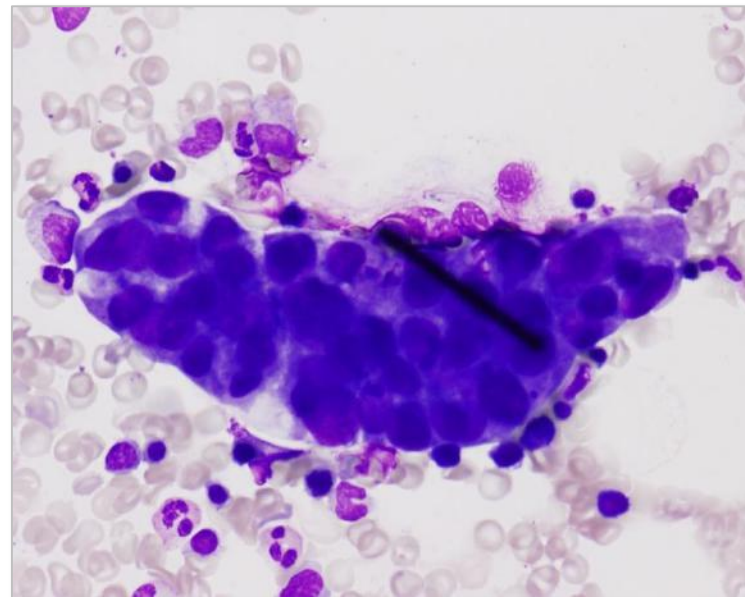
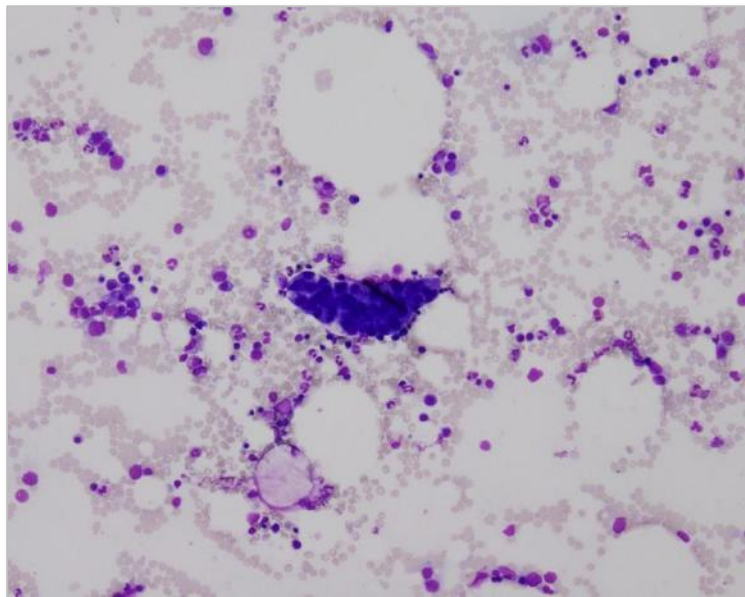


(裸核) 骨髓巨核球



症例 : 80代女性 腺癌 (肺・高分化型)

骨髓

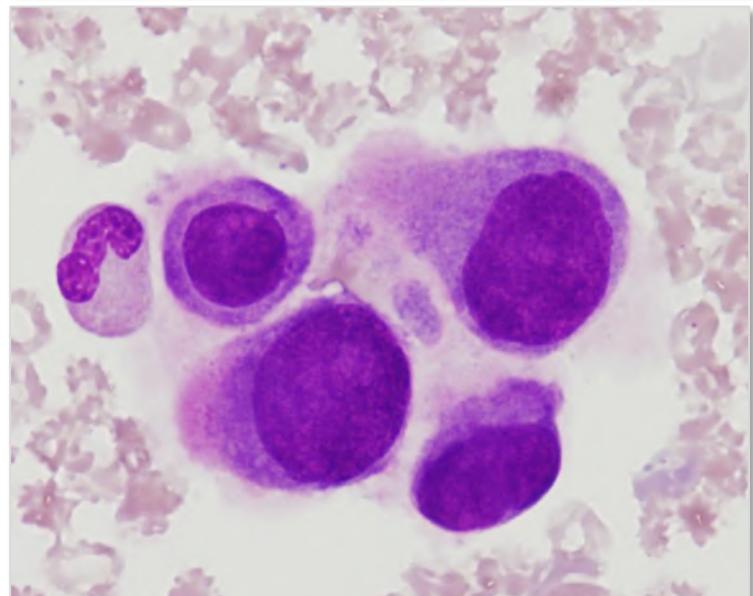
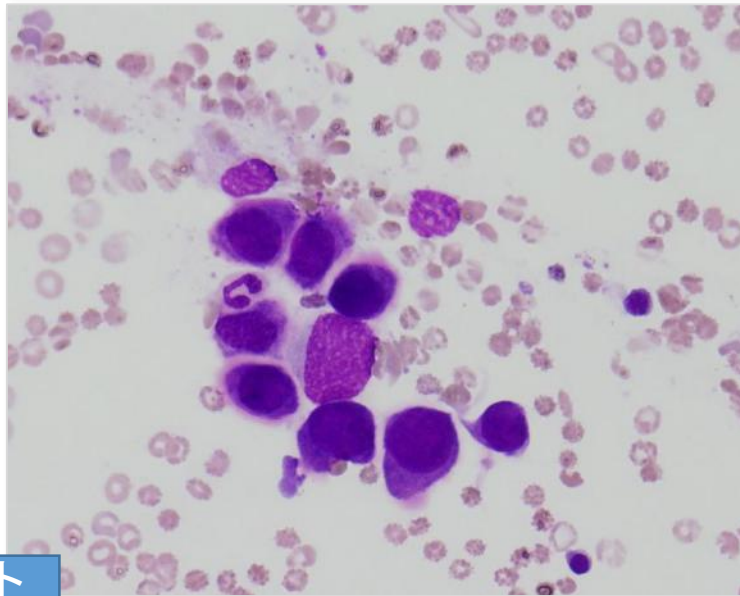
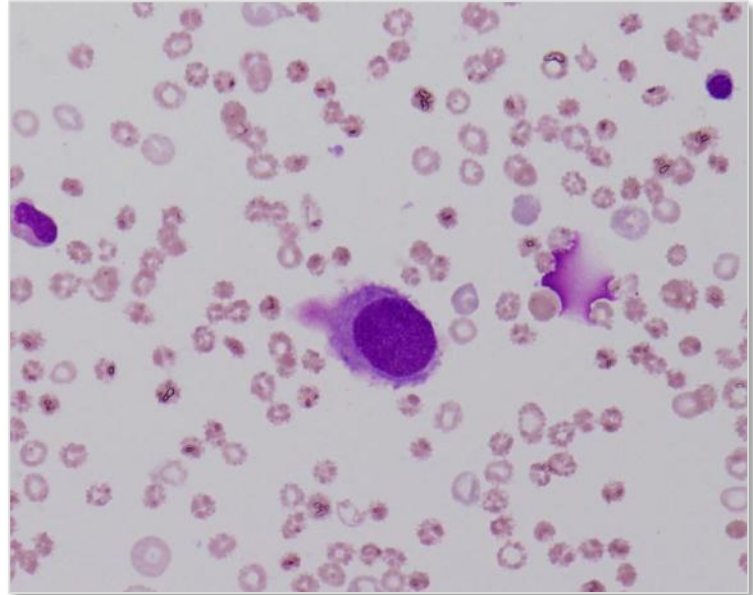
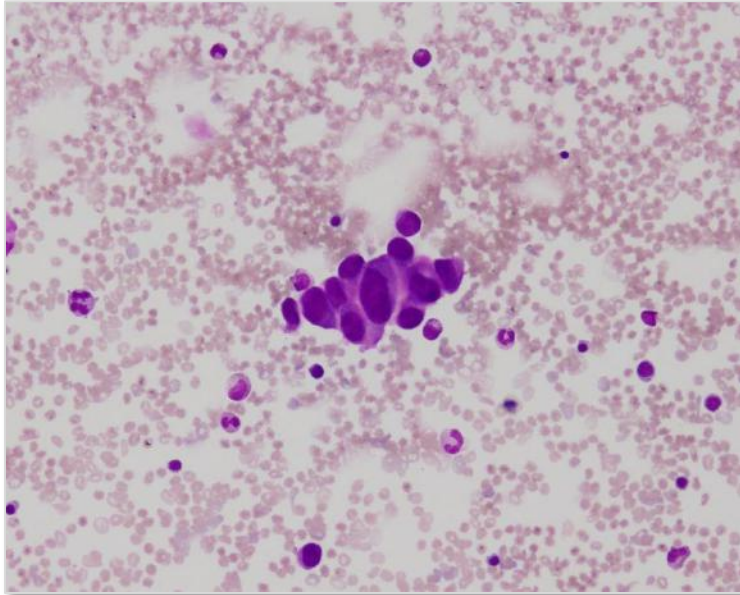


ポイント

核の重積性を伴う乳頭状集塊 粘液空胞+ (PAS陽性) ※PASは陰性の事もある

症例 : 90代男性 腺癌 (胃・低分化型)

骨髓

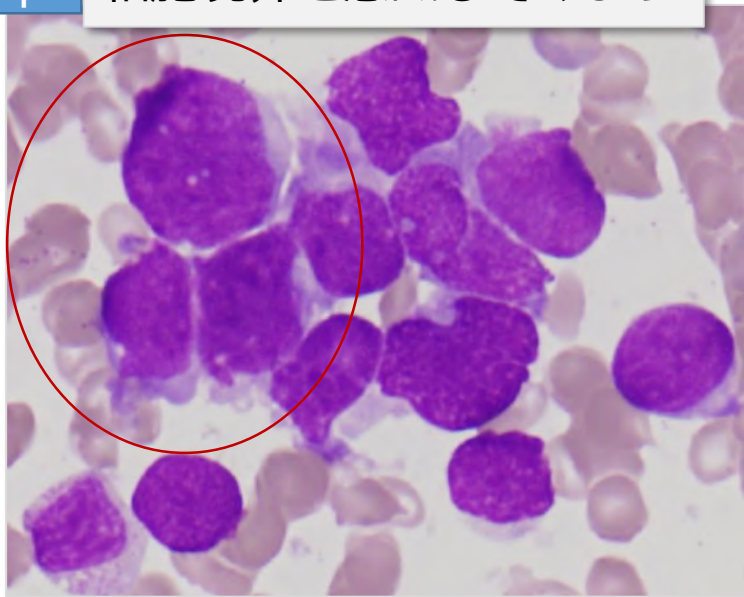

ポイント

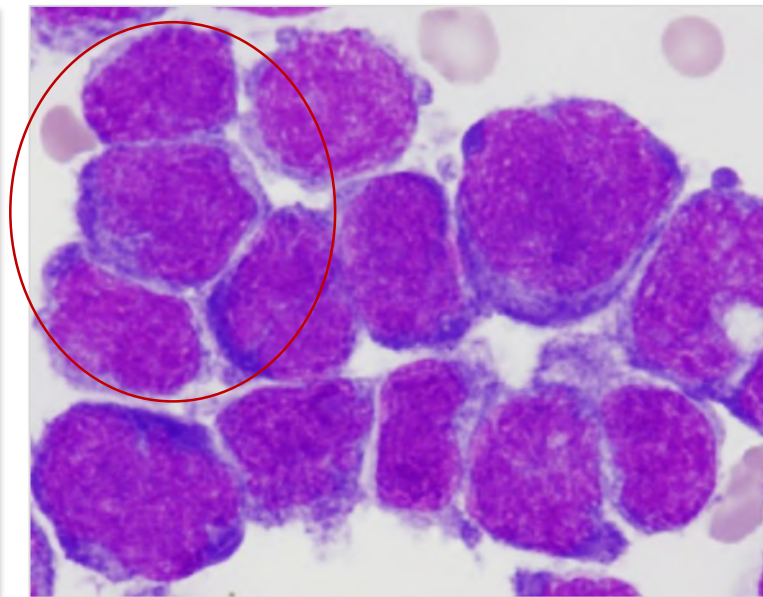
大型で平面的な出現と孤立細胞 胞体には粘液様物質があり、核は偏在する

ポイント

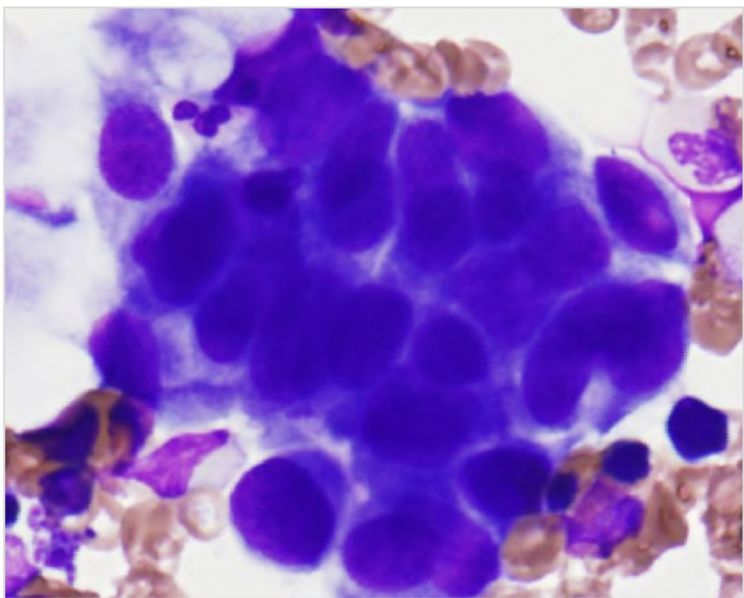
細胞境界を意識してみよう



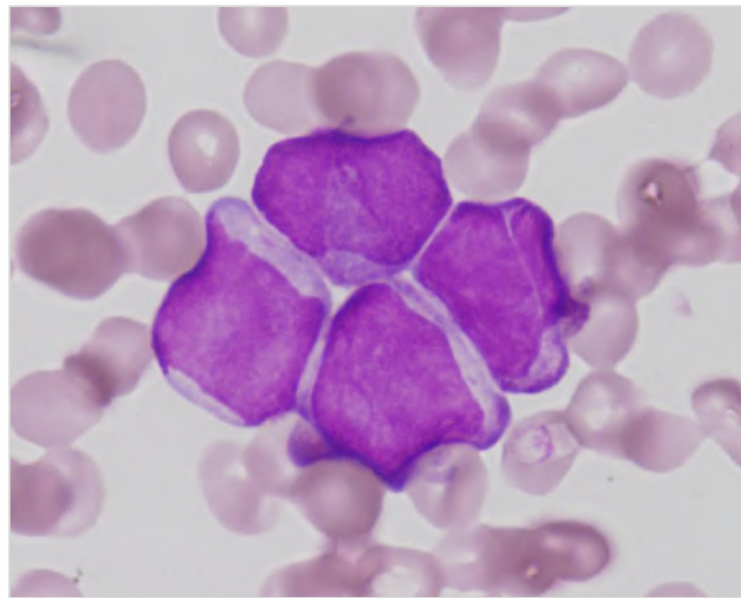
小細胞癌 (肺癌)



悪性リンパ腫



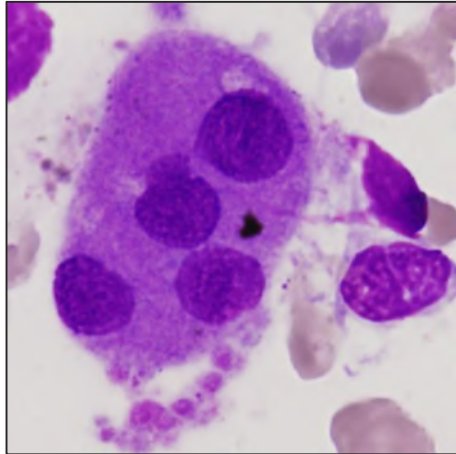
腺癌 (肺癌)



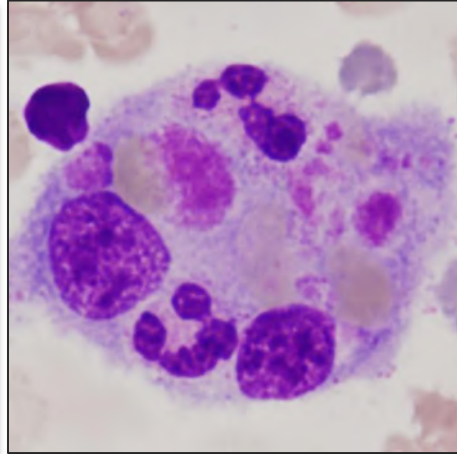
v APL

# 骨髓に出現する大型細胞

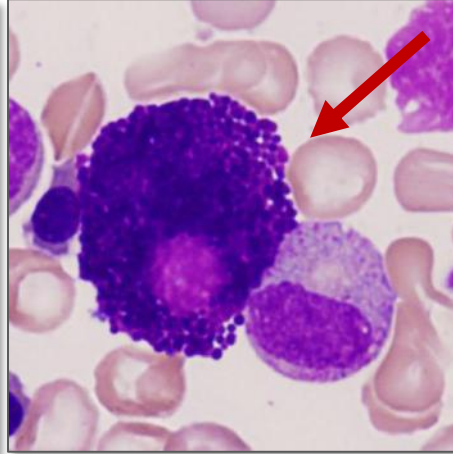
●大型細胞は、標本の引き終わりや辺縁部に集まりやすいので弱拡大での観察を省かない



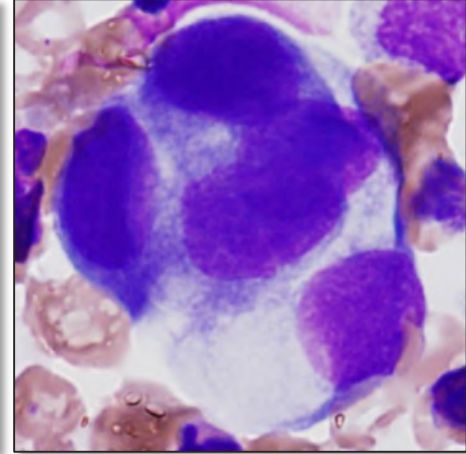
多核分離巨核球



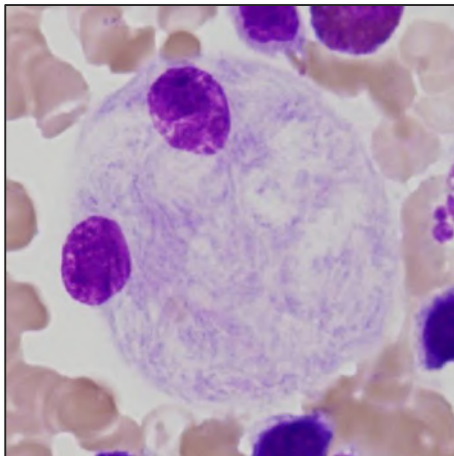
血球貪食組織球



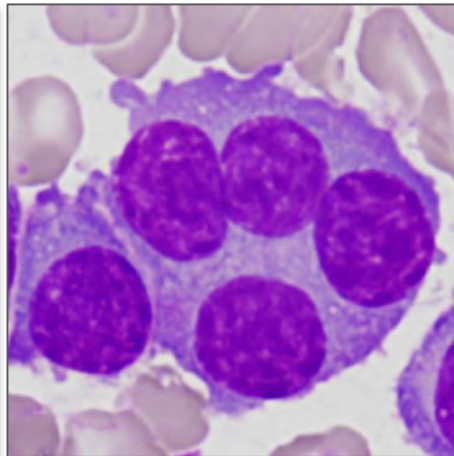
組織肥満細胞



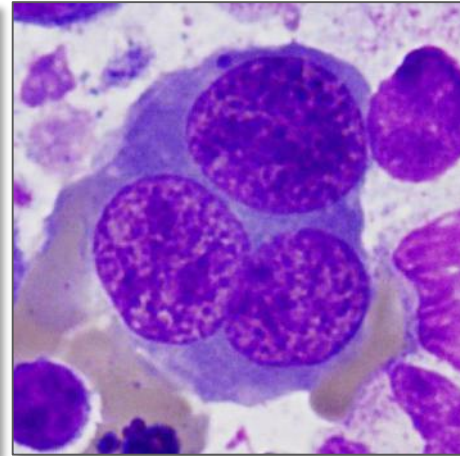
腺癌細胞



ゴーシェ細胞



多核形質細胞



多核赤芽球

末梢血あるいは骨髓標本からがん細胞を見落とさないために・・・

### ①患者情報（年齢・性別・病歴）の把握

原発臓器の種類によって好発年齢に違いがある。

成人と小児では腫瘍のタイプが全く異なり、小円形細胞が主体となる小児がんと成人の未分化・低分化癌のとの鑑別は、年齢なしでは困難。

### ②末梢血標本の変化を捉える・・・（間接的变化）

赤血球形態変化や白赤芽球症（leukoerythroblastosis）

高Ca血症やALPの高値など

### ③標本の観察方法

まず弱拡大で標本全体（全部）を観察する

1) 細胞集塊を見つけたら、強拡大で観察し同定する

（変性細胞や裸核、核線を無視しない）

2) 同じ顔を持つ孤立細胞は注意して観察（低分化がんなど）

血液細胞か否か  
転移細胞の有無を確認できれば良しとする！