

症例2

【患者】

0歳、女児
超低出生体重児

【経緯】

母体年齢40歳代、妊娠19週6日で胎胞形成。在胎26週6日で緊急帝王切開により出生。

【身体所見】

肝脾腫、黄疸

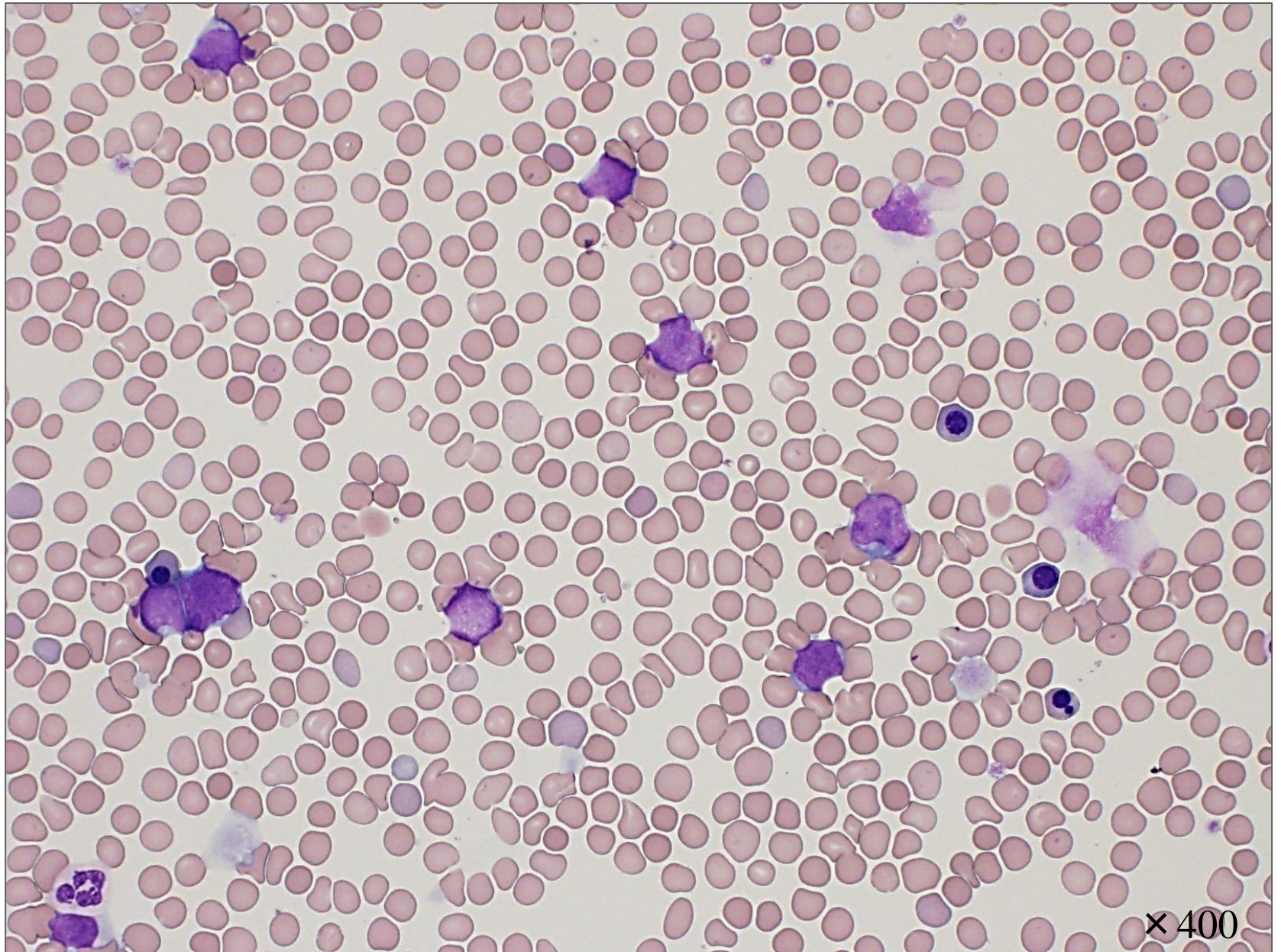
【検査データ】

TP	3.3	g/dL
ALB	2.2	g/dL
Ca	9.1	mg/dL
IP	6.4	mg/dL
BUN	31.7	mg/dL
Crea	1.36	mg/dL
UA	13.4	mg/dL
T-Bil	3.9	mg/dL
D-Bil	0.2	mg/dL
AST	966	U/L
ALT	94	U/L
LD	4040	U/L
CK	261	U/L
CRP	0.02	mg/dL

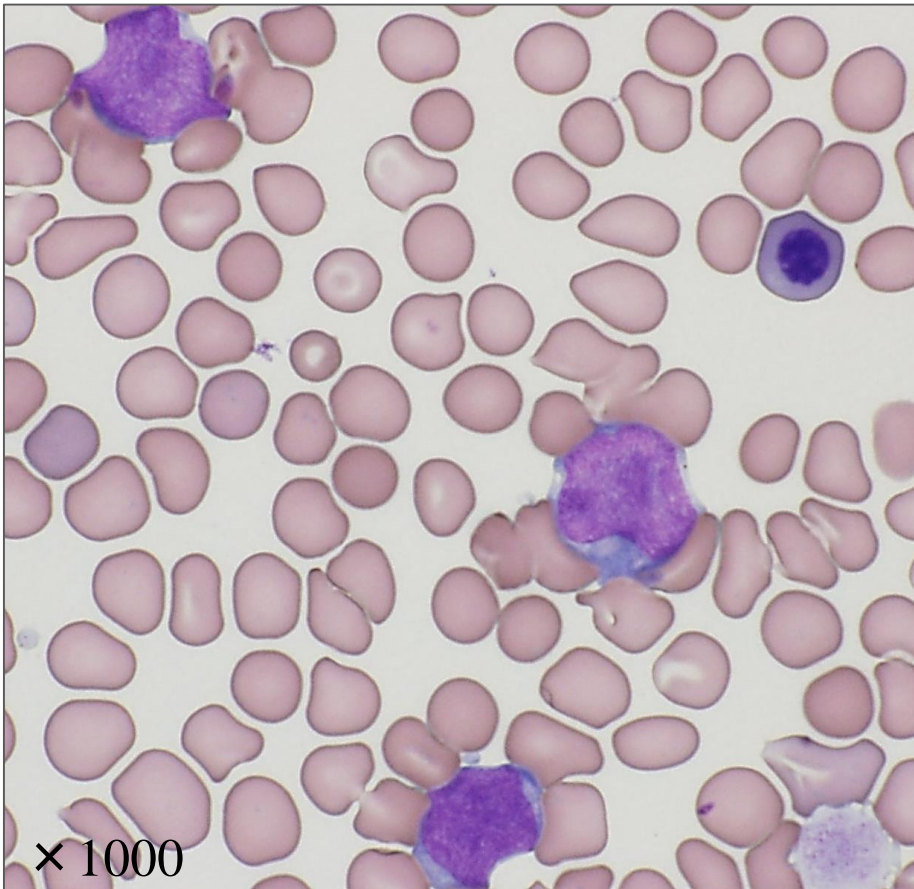
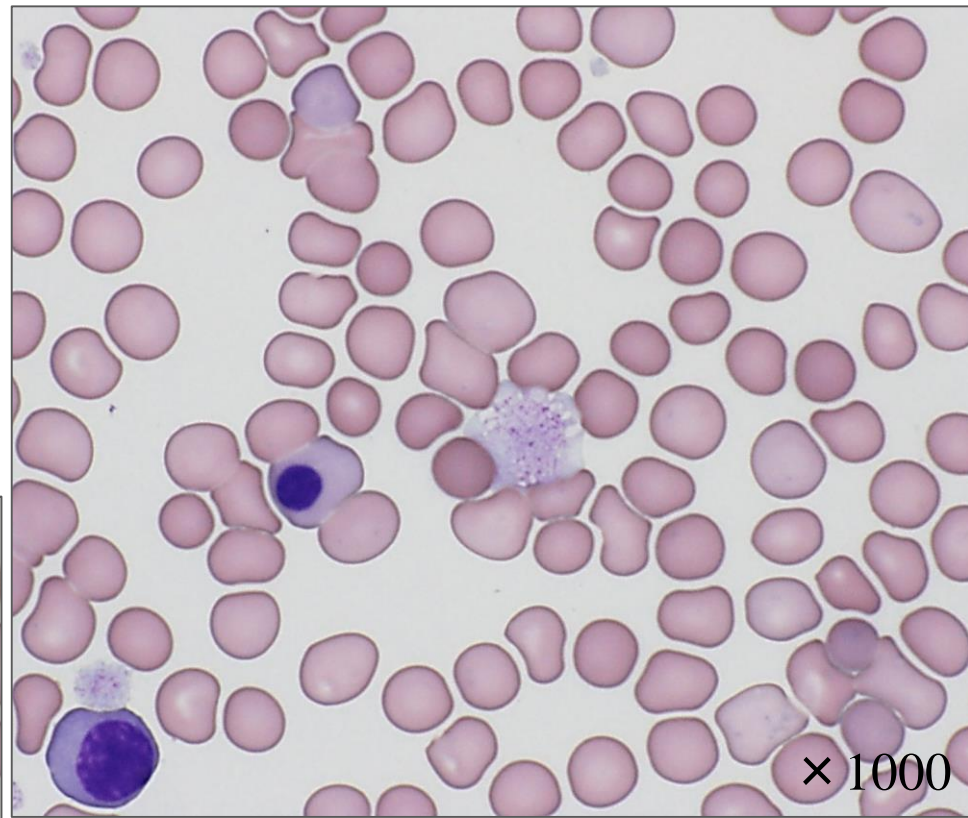
WBC	37.6	$\times 10^3/\mu\text{L}$
RBC	3.60	$\times 10^6/\mu\text{L}$
Hgb	15.2	g/dL
Hct	45.3	%
MCV	125.8	fL
MCH	42.2	pg
MCHC	33.6	%
RDW	20.3	%
PLT	113	$\times 10^3/\mu\text{L}$

PT	34.5	秒
PT%	18	%
APTT	87.5	秒
APTT%	23	%
Fib	92	mg/dL
ATIII	18	%
FDP	45.8	$\mu\text{g/mL}$
DD	21.5	$\mu\text{g/mL}$

【末梢血液像】



【末梢血液像】



【末梢血液像】

Other細胞 (×1000)

